Aus der Chirurgischen Universitäts-Klinik zu Erlangen
Direktor: Prof. Dr. Goetze

Die cervico-faciale Aktinomykose
Ihre Behandlung und Prognose

Inaugural-Dissertation

zur Erlangung der Doktorwürde der Zahnheilkunde
der Hohen Medizinischen Fakultät
der Friedrich - Alexanders - Universität Erlangen

vorgelegt von

Heinrich Krapf
Zahnarzt aus Weiden Opf.

Tag der mündlichen Prüfung: 23. 2. 1938

1938

Verlags- und Dissertationsdruckerei Carl Beck, Eisfeld i. Thür.

938/153

Referent: Oberarzt Dr. Zschau
Dekan: Prof. Dr. Greving

R. UNIV. BIBLIOTHEEK LEIDEN

Das Krankheitsbild der Strahlenpilzerkrankung war bis zur Mitte des vorigen Jahrhunderts hauptsächlich nur in der Tierheilkunde bekannt. Man deutete es früher als Osteosarkom, sarkomartige Kiefergeschwulst, Knochenkrebs, Knochendorn, Holzzunge, interstitielle Glositis, einfache Zungendegeneration oder Tuberkulose. 1876 gab der Veterinärpathologe Bollinger bekannt, daß er in all den gleichartigen Erkrankungsprozessen einen gemeinsamen Mikroorganismus, einen Pilz entdeckt habe, dem der Botaniker Harz wegen der klobigen Anschwellungen seiner Fäden, die er mit Strahlen verglich, den Namen Actinomyces bovis (ἀκτίς = Strahl, μύκης = Pilz) gab und ihn zu den Schimmelpilzen rechnete. Bollinger nannte die durch diesen Pilz verursachte Erkrankung Aktinomykose.

Den ersten Nachweis des Strahlenpilzes hatte allerdings schon vorher B. v. Langenbeck erbracht, der 1845 einen tödlich verlaufenen Fall von aktinomykotischer Wirbelkaries beobachtet hatte. Er fand im Eiter Pilzfäden und Drüsen und erkannte sie als die Krankheitserreger. Seine Aufzeichnungen veröffentlichte er nicht selbst. Dies geschah erst im Jahre 1878 durch James Israel, der zum ersten Mal an Hand von zwei typischen Fällen die Aktinomykose als bisher unbekannte Infektionskrankheit bei Menschen ausführlich beschrieb. Daß die Aktinomykose des Menschen und des Rindes itendische, durch denselben Erreger verursachte Krankheitserscheinungen sind, wurde 1882 zuerst von Ponfik ausgesprochen. Bostroem, Wolff und Israel gelang es 1891 als ersten, einwandfreie Reinkulturen von pathogenen Strahlenpilzen zu züchten.

Nachdem die Strahlenpilzerkrankung in den wesentlichen Merkmalen bekannt geworden war, wurde sie viel mehr beobachtet, d. h. Krankheitsfälle als solche erkannt.

James Israel berichtet 1885 von 38 Fällen, Moosbrugger 1886 von 89 Fällen, 1892 zählte Illig bereits 421 Fälle; heute ist deren Zahl nicht mehr zu überblicken. Den grundlegenden Untersuchungen von Bostroem, Johne, Israel, Poncet, Wolff, Partsch, Lieske u. a. ist es zu danken, daß das Krankheitsbild der Aktinomykose in seinen typischen Formen heutzutage bei Mensch und Tier im allgemeinen feststeht.

Welcher Gruppe pflanzlicher Lebewesen der Erreger der Aktinomykose einzuordnen ist, ist noch nicht recht klar, was daher kommen mag, daß die Strahlenpilze in Bezug auf ihre morphologischen und physiologischen Eigenschaften eine so große Veränderlichkeit aufweisen, wie kaum eine Organismengruppe. Eine Anzahl namentlich älterer Forscher rechnen die Strahlenpilze zu den Bakterien. (z. B. Boestroem, Wolff und Israel, Affanasiew, Baumgarten usw.). Andere und zwar die meisten neueren Forscher halten die Strahlenpilze für echte Pilze (Hyphomyceten), (z. B. De Bary, Harz, Babes, Gasperini, Savageau und Radais, Miehe usw.). Es kann aber mit großer Wahrscheinlichkeit angenommen werden, daß die Strahlenpilze eine selbständige Organismengruppe sind, die zwischen den Bakterien und den Pilzen steht, aber in allen morphologischen und physiologischen Eigenschaften den Bakterien mehr als den Pilzen gleicht. (Lieske, Rossi-Doria, Kruse, Claypole). An die echten Pilze erinnern die Strahlenpilze nur in den langen echt monopedial verzweigten Fäden, die aber nur Bakteriendicke haben, während die echten Pilze um ein vielfaches dicker sind. Die scheinbare Sporenbildung beruht nur auf einem Zerfall eines vegetativen Fadens in kleine Stücke, die gegen äußere Einflüsse nicht widerstandsfähiger sind als die Fäden. Der ganze Zellleib der Strahlenpilze ist dem der Bakterien äußerst ähnlich. Sowohl die Dicke, als auch die Beschaffenheit der Membran und des Zellinhaltes stimmen vollkommen

mit den Bakterien überein. Mit dem Tuberkelbazillus z. B. haben die Strahlenpilze solche Aehnlichkeit, daß es manchmal schwer ist, sie von einander abzutrennen. Vielleicht läßt sich darin die oft große Aehnlichkeit der tuberkulösen und actinomykotischen Erkrankungserscheinungen erklären.

Bald nach der Entdeckung des Actinomyces setzten die Versuche der künstlichen Züchtung ein. Besonders tätig auf diesem Gebiete waren O. Israel, Wolff, Bostroem und Lieske. Die Strahlenpilze sind sehr anspruchslos und gedeihen auf allen Nährböden. Deshalb haben sie auch in der freien Natur eine so außerordentlich große Verbreitung gefunden. In der Erde, im Wasser, auf Gras, Stroh, Früchten, auf allen anderen Gegenständen, in allen Erdteilen sind sie beobachtet worden. Es wird heute auch angenommen, daß sie als Saprophyten zur Mundflora gehören (Ponfik, Partsch, Moosbrugger). Sie wachsen aerob, wie Bostroem zuerst fand und anaerob, nach den Ergebnissen von Wolff und Israel. Alle sind grampositiv. Da bei der typischen Aktinomykose des Menschen vorwiegend anaerob wachsende Formen auftreten und aerob wachsende seltener, wollen verschiedene Forscher nur die von den ersteren hervorgerufenen Krankheitserscheinungen als Aktinomykose bezeichnet haben, während die von letzteren hervorgerufenen, die sie als Streptothrix bezeichnen, als Streptothrichose unterschieden werden soll. Beweisende Gründe liegen aber nicht vor. Simon (Breslau 1934), der bei einer Brustwandaktinomykose Streptothrix und Leptothrix fand, gibt aber doch zu, „daß neuerdings des öfteren die engen verwandschaftlichen Beziehungen der drei Pilzarten (Actinomyces, Streptothrix und Leptothrix) und die Aehnlichkeit, ja sogar Gleichheit der durch sie hervorgerufenen Krankheiten behauptet und wahrscheinlich gemacht worden ist.“ Noesske und Lieske erklären Streptothrix und Actinomyces für identisch. Es konnte bewiesen werden, daß pathogen aerob wach-

sende Formen mit langen Fäden später auch anaerob mit kurzen Fäden weiterwachsen und umgekehrt. Lieske verneint es auch, daß in der Natur neben aerob saprophytischen Strahlenpilzen, anaerob, pathogene Formen aufzufinden sind. Er hält es für sehr wahrscheinlich, daß die anaeroben Formen aus den in der Natur saprophytischen Stämmen erst im Körper der befallenen Menschen oder Tiere durch besondere Einflüsse in die anaeroben Wachstumsformen übergeführt werden. Zu diesen besonderen Einflüssen ist sicher die Tätigkeit sogenannter Begleitbakterien zu rechnen, die fast stets gefunden werden. Bacterium fusiforme und nach Klinger Bact. actinomycetem comitans werden hier namhaft gemacht.

Die Pilze sind in dem erkrankten Gewebe wie auch in dem Eiter der charakteristischen Erweichungsherde schon mikroskopisch in Form von sandkorn- bis stecknadelkopfgroßen, grauen bis graugelben Körnchen erkennbar. Die Pilzrasen oder Drusen bestehen aus einem dichten Gewirr zum Teil verzweigter grampositiver Fäden, dem Mycel. Auch stäbchenartige Gebilde mit zum Teil konidienartigen Einschlüssen finden sich. Am Rand geht das Mycel in eine charakteristische Corona radiata über die dem Pilz den Namen eingetragen hat. Dieser Strahlenkranz kommt nur bei älteren Drusen vor und besteht aus radiär gestellten Fäden, welche an ihren Enden in keulenförmige Anschwellungen übergehen, die nach Borst durch Quellungsvorgänge entstanden sind und Degenerationsformen (Involutionsformen = Altserscheinungen) der Fäden darstellen. Lieske stellt sich diese Kolben- oder Keulenbildung als eine Reaktion des befallenen menschlichen oder tierischen Organismus auf die Pilzfäden vor. Drusen, die nur aus Kolben bestehen und denen das zentrale Fadengewirr fehlt, sind die toten Endprodukte des ursprünglichen Strahlenmycels. Drusen ohne Strahlenkranz sind die Jugendformen. Die Kolben oder Keulen dürfen daher nicht als das Hauptmerkmal der Actinomykose angesehen werden,

zumal auch die gleichen Strahlenpilzstämme kolbentragende wie kolbenlose Körnchen (Drusen) bilden können. Die Fäden des Mycels teilen sich fortgesetzt im Sinne einer echten Verzweigung wiederum in Fäden und Stäbchen, die an ihren Enden in Stücke zerfallen, welche Sporen genannt werden, aber mit echten Endosporen nicht zu vergleichen sind. Diese Sporen werden als die Verbreiter der Erkrankung angesehen, da sie sich zu Stäbchen und Fäden entwickeln, aus denen dann wieder ein ganzer Pilzrasen entstehen kann.

Ueber das Zustandekommen der eigentlichen Infektion beim Menschen und beim Tier ist bisher noch sehr wenig bekannt. Ponfik nahm als erster an, daß der Strahlenpilz, der ja auch auf Getreidegrannen, Strohhalmen und kleinen Holzsplittern (E. Müller) und im Straßenstaub vorkommt, mit Hilfe dieser Träger in den menschlichen und tierischen Organismus gelangt, wie Johne und Bostroem beweisen konnten. Der Pilz dringt entweder durch die verletzte Körperdecke in die Haut ein oder aber er wird durch Kauen von Getreidegrannen und Gräsern in die Mundhöhle gebracht, von wo aus er durch Verschlucken in den Verdauungstraktus, durch Aspiration sogar in die Lungen des Menschen gelangen kann. Vielleicht genügt auch manchmal nur das Einatmen von actinomyceshaltigen Straßenstaub, aber meist, vielleicht auch stets, ist die Uebertragung an diese Träger gebunden, da eine solche ohne diese „pflanzlichen Vehikel", wie sie Noesske nannte, noch nicht einwandfrei erwiesen ist. Die häufigste primäre Infektionsstelle ist die Mundhöhle. Hier können die mit dem Pilz beladenen Grannen einmal beim Kauakt durch die intakte Schleimhaut in das Gewebe gelangen, in das sie wohl durch die zahlreichen Muskelkontraktionen beim Kauen weiter vordringen können, von den festhackenden Stacheln aber am Zurückweichen verhindert werden. Beim Tier wird das die hauptsächlichste Art der Infektion sein. Bostroem fand bei 32 Fällen von Kieferaktinomykose des Rindes in beinahe

allen Fällen Getreidegrannen, die sich tief in das Zahnfleisch eingebohrt hatten. Bei der harten Trockenfütterung erkranken die Tiere viel leichter als bei der Grünfütterung. Auch beim Menschen konnten in zahlreichen Fällen eingedrungene Fremdkörper in den Krankheitsherden festgestellt werden, nach Angaben von Bostroem, Schartan, v. Baraz, Shiota, Poncet, Illich, Jurinka, Israel usw. Auch in einem der von mir angeführten Fälle trat eine Granne zu Tage. Die Mundhöhle mit ihren Nischen und Buchten, den adenoiden Gewebsanhäufungen (Tonsillae palatinae, folliculi linguales), immer sich findenden kleinen Schleimhautverletzungen. Wunden nach Zahnextraktionen, der durch entzündliche Vorgänge aufgelockerten Schleimhaut und Ulcerationen irgendwelcher Art bietet zahlreiche Praedilektionsstellen für die Ansiedlung des Pilzes. Eine Anzahl von Autoren, wie Ponfick, Israel, Jaehne und namentlich Partsch heben aber hervor, daß die meisten Infektionen beim Menschen durch cariöse Zähne geschehen, die als Brutstätten der Pilze angesehen werden. Axhausen beschreibt diese Ausbreitung der Drusen gleichartig wie bei einer pyogenen Infektion, d. h. die Drusen im Lumen cariöser Zähne durchwandern vom Apex aus den Knochen im engen Kanal und brechen in die Weichteile der Kieferumgebung ein, wo sie meist den Muskelzügen folgend sich ausbreiten. Eine Beteiligung des Knochens tritt dabei sehr selten ein. Sie kann fast stets als eine sekundäre Erscheinung erklärt werden. Eigenartigerweise bildet aber beim Rinde, bei dem eine Infektion über cariöse Zähne, wegen deren Seltenheit, nicht erfolgen kann, in der Regel die Knochengeschwulst das Hauptkrankungsbild. So fand Ostertag bei Hunderten von actinomykotischen Rinderkiefern niemals Karies eines Zahnes als Ausgang einer Kieferaktinomykose. Dagegen bestand häufig eine partielle Alveolarperiostitis, eitrigen aktinomykotischen oder gemischten Charakters an jenen Stellen, an denen die pilzbesetzten Futter-

teile in das Zahnfleisch eingedrungen waren. In vielen Fällen menschlicher Kieferaktinomykose wurden ebenfalls ganz gesunde Zähne gefunden (V. Baraz, Illig, Moosburger, Glaser, Lührs u. a.). Partsch, der die cariösen Zähne als wichtige Infektionsquelle propagiert, ist deshalb schon vorsichtiger mit seinen Feststellungen. Obwohl er selbst in seinen Fällen Pilzdrusen und Aktinomyceskörnchen in den Wurzeln nachweisen konnte, nimmt er in der ätiologischen Bewertung der Zahnkaries für die orale Strahlenpilzinvasion einen vermittelnden Standpunkt ein, indem er auf die cariösen Zähne als eine beachtenswerte, keineswegs aber ausschließliche Eingangspforte hinweist: „Ich bin weit entfernt davon, nur zu behaupten, daß der Aktinomyces immer durch die Zähne einwandere, sondern halte die Möglichkeit, daß er mit Fremdkörpern direkt in die Weichteile des Mundes eingeführt werden kann, nach den exakten Beobachtungen von Bostroem für erwiesen. Welcher Weg der häufigere ist, wird wohl kaum entschieden werden". (Wiener Klin. Wochenschr. 1893 S. 98). Das öftere Auftreten der Erkrankung bei Leuten mit cariösen Zähnen wird wahrscheinlich deswegen erfolgen, weil gelockertes Zahnfleisch und cariöse Zähne, im hohen Maße zum Eindringen des Pilzes disponieren.

Neben diesen angeführten Infektionsmöglichkeiten, bei denen sich das Eindringen der Pilze in den Organismus vorstellen läßt, kommen aber auch Fälle vor, bei denen eine Infektion erfolgt, ohne daß offene Wunden vorhanden waren, z. B. Quetschungen und Zerrungen. Hierbei muß man wohl annehmen, daß die Krankheitserreger sich vor der Verletzung im Körper befanden und daß sie erst nach der Verletzung imstande waren, an der geschwächten Stelle sich weiter zu entwickeln.

Der Gelegenheiten der Infektion sind also viele. Trotzdem aber kommt es nicht in allen Fällen, in denen Strahlenpilze in der Mundhöhle zu finden sind, zu einer Erkrankung. Das Vorhandensein der Pilze allein genügt also anscheined nicht, um eine Krankheit hervor-

zurufen. Es muß hier noch mit irgendwelchen anderen Faktoren gerechnet werden, die zur Entstehung eines Krankheitsbildes notwendig sind. Nach den bisherigen Erfahrungen ist es am wahrscheinlichsten, daß die in der Natur saprophytisch lebenden Strahlenpilzformen erst durch den Aufenthalt im menschlichen bezw. tierischen Organismus unter ganz bestimmten Bedingungen pathogen werden. Von großer und vielleicht ausschlaggebender Bedeutung ist hierbei nach Lieske die Gegenwart bestimmter Begleitorganismen, vor allem des Bacterium comitans. In den meisten Fällen scheint außerdem das Vorhandensein einer Stelle mit herabgesetzter Widerstandsfähigkeit im Organismus für die Entwicklung der Strahlenpilzkrankheit eine notwendige Vorbedingung zu sein. Vielleicht wäre auch an eine zufällig gesteigerte Reaktionsbereitschaft des Gewebes überhaupt oder an eine Disposition zu denken; ähnlich der, wie sie bei der Tuberkulose angenommen wird.

Die Inkubationszeit der Aktinomykose beschränkt sich auf keine auch nur annähernd zu begrenzende Zeitspanne und läßt sich auch kaum bestimmen, da meist überhaupt kein Anhalt für den Zeitpunkt der Infektion zu gewinnen ist. Es sind Fälle beobachtet worden, in denen Erkrankungen schon 14 Tage nach der angeblichen Infektion auftraten (Bertha, Brunner), während auf der anderen Seite solche erst Jahre nach der Infektion zum Durchbruch kommen sollen. Um das zu erklären denke ich an die Tatsache, daß sich die Kleinlebewesen nicht immer ohne weiteres in dem Subtrat vermehren, das sie zu zersetzen vermögen, selbst wenn die Bedingungen hinsichtlich der vorhandenen Nährstoffe voll erfüllt zu sein scheinen. Ihr üppiges Wachstum setzt erst dann ein, wenn andere Arten ihnen den Boden geeignet gemacht haben; beim Strahlenpilz ist dies anscheinend Bact. comitans. Auch wird zu berücksichtigen sein, daß Keime in der Ausbreitung in einem neuen Nährboden dadurch eine Verzögerung erleiden, daß sie sich erst von den dort allenfalls vorhandenen schädi-

genden Einwirkungen erholen müssen. (Nach Chensy das Phänomen der Verzögerung).

Eine Uebertragung der Aktinomykose von Tier zu Tier oder von Menschen auf Tiere dürfte wohl nicht stattfinden, obwohl Wolff und Israel, Ponfick u. a. positive Ergebnisse erzielt zu haben glauben. Eine Anzahl solcher Fälle wurde auch von Schlegel zusammengestellt. In den angegebenen Fällen ist aber nach Lieske durchaus nicht ausgeschlossen und sogar wahrscheinlich, daß keine Uebertragung der Krankheit stattgefunden hat, sondern daß die Krankheit durch eine gemeinsame äußere Infektionsquelle entstanden ist. Ob eine Uebertragung der Infektion von Tieren auf den Menschen möglich ist, ist ebenfalls noch nicht geklärt. Ein Teil der Autoren lehnt auch diese Möglichkeit ab, während Mattson ihr sehr das Wort redet und über 26 Aktinomykosen berichtet, von denen er für 15 diese Infektionsart in Anspruch nimmt.

Die pathologischen Vorgänge bei der Aktinomykose sind ungefähr folgende: An der Eintrittsstelle des Strahlenpilzes entsteht zunächst eine Entzündung, also eine Ansammlung von Fibrin und Leukozyten. Es bilden sich so kleine Herdchen, in denen isolierte Fäden, deren Nachweis nur schwer gelingt, aber noch keine Drusen zu finden sind. Um diese noch kleinen Herde herum legt der Organismus gleichsam als Abwehrwall gegen ein weiteres Vordringen des Prozesses ein nur wenig charakteristisches Granulationsgewebe, das später in derbes Bindegewebe übergeht. Durch die fehlende Gefäßversorgung des nun abgekapselten Herdes kommt es zur fettigen Degeneration und nekrotischen Verflüssigung des Gewebes, es entstehen ein oder mehrere Erweichungsherde. Durch die Abwehrreaktion des Organismus sind die äußeren Teile des Pilzmycels zu Kolben und Keulen degeneriert, was jetzt das Bild der Drusen ergibt, die charakteristische Erscheinungsformen des Pilzes im menschlichen und tierischen Körper sind. Die Drusen können nun im Eiter oder im chirurgisch

entfernten Granulationsgewebe, oft schon makroskopisch als kleine, weiche oder festere Körnchen, leicht festgestellt werden. Eine mikroskopische Untersuchung ist aber immer notwendig, da z. B. Fetteilchen oder Kristalle bei makroskopischer Betrachtung im Eiter den Strahlenpilzdrusen sehr ähnlich sein können. Der Strahlenkranz der Drusen wird durchbrochen und das unbeschädigte Mycel wächst weiter (Gulecke). Der Krankheitsherd breitet sich nun kontinuierlich aus und trachtet nach dem Wege des geringsten Widerstandes, der entweder durch die Haut oder durch die Wandlungen der serösen Höhlen gegeben ist, durchzubrechen. Es kommt zur Bildung von langwierigen, keine oder schlechte Heilungstendenz zeigenden, Fisteln, die bei längerem Bestehen im Innern vielfach verzweigte Gänge aufweisen. Aus diesen Fisteln entleert sich der Inhalt der Abszesse, meistenteils eine fadenziehende, schleimige Flüssigkeit mit Beimengungen von Blut, schmuziggelbem Eiter und mohn- bis hirsekorngroßen Körnchen, Drusen in ihren verschiedenen Entwicklungsformen. Uebler Geruch besteht nur bei Mischinfektion, die namentlich im Kiefergebiet häufig ist.

Die Aktinomykose tritt klinisch entweder als eine umschriebene, tumorartige Knotenbildung oder als eine diffuse harte Infiltration von „brettharter“ Konsistenz (v. Esmarch) in Erscheinung. Die Infiltration ist gegen das gesunde Gewebe nicht scharf abgegrenzt und zeigt anfänglich nur geringe Oberflächenrötung. Gegen die Haut und die Unterlage sind die Infiltrate meist nicht verschieblich. Die brettharte Konsistenz geht bei zunehmender Abscedierung langsam in eine weichere über, der Prozeß drängt nach außen, bis er schließlich durch die eigentümlich blaurötlich verfärbte Haut zum fistulösen Durchbruch kommt. Bei ausschließlich aktinomykotischer Erkrankung werden die regionären Lymphdrüsen nie befallen. Nur Mischinfektionen mit Eitererregern, die gerade im Kieferbereich besonders häufig vorkommen und den Aktinomycepilz auf seinem

Weg ins Gewebe begleiten, zeigen den bei reiner Aktinomykose seltenen, fieberhaften Verlauf mit starker Schwellung und umschriebener oder flächenhaften Abscedierung, also Phlegmonen mit Drüsenbeteiligung. Eine Weiterverbreitung des Pilzes durch die Lymphbahnen erfolgt nicht; wohl aber kann diese durch Einwachsen desselben in die Blutgefäße erfolgen und auf diese Weise eine, immerhin seltene, generalisierte Aktinomykose entstehen, oder es kommt zur Bildung von Metastasen, die sich besonders gern im Gehirn und in den Nieren ansiedeln. Beide Arten der Ansiedlung sind meist tödlich.

Im Folgenden sei über das Schicksal von Aktinomykose-Kranken berichtet, die 1921—37 in der Erlanger chirurgischen Klinik lagen; um darnach die hauptsächlichsten Krankheitsbilder der Aktinomykose, die Therapie und die Verbreitung der Aktinomykose zu besprechen. Ich habe mich bemüht, in allen Fällen, soweit es durch den Tod der Patienten nicht unmöglich war, über das Ergehen der Erkrankten vom Verlassen der Klinik ab bis in die letzte Zeit Auskunft zu erhalten. In vielen Fällen konnte ich mit den Patienten persönlich sprechen.

Es seien hier nur die 29 Aktinomykosen des cervicofacialen Gebietes angeführt. Bei 3 Fällen fand eine Lokalisation am übrigen Körper statt und zwar an der Brustwand, in der Leistengegend und am Oberbauch. Die Aktinomykose der Brustwand wurde wahrscheinlich durch einen Sturz mit dem Rad auf das Straßenpflaster verursacht. Die der Leistengegend entwickelte sich vermutlich auf dem Boden eines Leistenbruches. In diesen beiden Fällen trat Generalisation ein und die Patienten verstarben $^1/_2$ Jahr, bzw. 1 Jahr nach ihrer Entlassung aus der Klinik ohne weitere ärztliche Behandlung. Die Aktinomykose des Oberbauches läßt sich vielleicht auf eine Jahre zurückliegende Stichverletzung zurückführen. Bei diesem Patienten trat Heilung ein.

Obwohl bei einigen Fällen typische Aktinomykose-Drusen nicht gefunden wurden, sind sie als Aktinomykosen betrachtet worden und zwar mit Recht, wie ich später noch näher ausführe.

Fall Nr. 1

Babette H., 29 Jahre, Bauersfrau aus dem Dorf M., 15. 9. 21.

Vorgeschichte:

Vor einigen Jahren an der linken Halsseite eine Drüsengeschwulst, die bald wieder zurückging. Vor 4 Wochen allmählich beginnende, immer größer und härter werdende Schwellung der rechten Halsseite. In letzter Zeit spannendes Gefühl aber keine Schmerzen. Sehr schlechte Zähne, aber daran nie Schmerzen.

Bericht des Hausarztes:

Brettharte, relativ rasch wachsende Geschwulst.
Diagnose: Aktinomykose. Behandlung innerlich mit Jodkali, äußerlich mit Jodvasogen ohne geringsten Erfolg. Ueberweisung in die Klinik zur Bestrahlung.

Aufnahmebefund:

Gesunde kräftige Frau, die nie krank war.
An der rechten Halsseite brettharte Schwellung, keine Hautverschieblichkeit; re. M. sternocleidom. zum größten Teil in die Schwellung einbezogen. Vor- und Seitbeweglichkeit des Kopfes stark beeinträchtigt. Alveolarfortsatz und Kieferknochen nicht verändert.

Diagnose: Aktinomykose der rechten Halsseite.

Therapie:

17. 9. Schwellung wird stärker, aber weicher; deutlich Temperatur. Feuchter Verband, Jodkalium 3 × 1 Essl. täglich.

21. 9. Schwellung wird weicher, beginnende Fluktuation; Temperatur.

23. 9. Incision an der Fluktuationsstelle, Entleerung von 1/4 Liter Eiter mit kleinen gelben Körnchen; Jodoformgazetamponade.

Bakt. Befund des Eiters: Es handelt sich um Aktinomykose, außerdem wurden Staphylokokken gefunden.

30. 9. Rechte Halsseite wie vorher hart infiltriert, Eiterentleerung aus einer weiteren kleinen Fistel; keine Temperatur. Feuchte Verbände, Jodkalium, Bestrahlung.
3. 10. Entlassung.

Befund 1937:

Patientin wurde nach der Entlassung aus der Klinik mit Salbenverbänden weiter behandelt. In Abständen von 4 Wochen wurde sie noch 3 mal bestrahlt. 3 Wochen nach der letzten Bestrahlung erfolgte dann volkommene Abheilung. Die Patientin ist seitdem beschwerdefrei, nur die Incisionsnarben sind noch sichtbar.

Fall Nr. 2

Konrad E., 15 Jahre, Bauerssohn aus dem Dorf K.
2. 6. 22.

Vorgeschichte:
Seit März 22 (3 Monate) Geschwulst an der rechten Halsseite. Vorher etwas Schmerzen, besonders bei Bewegungen. Wegen vermuteter Wirbelsäulenentzündung Gipsverband. Nach dessen Abnahme war die Geschwulst größer und vor allem härter. Auf Einschnitt Eiterentleerung.

Aufnahmebefund:
Kleiner, schlecht ernährter, blasser Junge.
Ganze rechte Halsseite von bläulichrotem, hartem Infiltrat eingenommen. An den alten Incisionsstellen Abscheidung bröcklichen Eiters. Der Hals wird steif gehalten. Im rechten Unterkiefer einige schlechte Mahlzähne.

Diagnose: Aktinomykose der rechten Halsseite.

Therapie:

Röntgenbild des Halses: Am Knochen keine Veränderungen. Wirbelsäule: Skoliose des Halswirbels nach links. Kein Klopf- oder Stauchungsschmerz.
8. 6. Punktierung der erweichten Partie der Geschwulst. 3 × täglich Jodkali.
Bakt.-Eiterbefund: Aktinomykose-Pilze.
Path. hist. Befund: Aktinomykose.
20. 6. Bestrahlung.
28. 6. Entlassung.

Befund 1937:
Patient wurde noch zweimal bestrahlt; sonst erfolgte

keine weitere Behandlung mehr. Der Prozeß ist völlig abgeheilt. Die verbliebene talergroße Narbe ist reizlos. Als Junge hatte der Patient immer Gräser im Mund, dann aber nicht mehr.

Fall Nr. 3

Margarete L., 47 Jahre, Dienstmagd aus dem Dorf R.
19. 9. 22.

Vorgeschichte:

Anfangs August 22 (vor 1 Monat) an der linken Halsseite eine allmählich kirschgroß werdende, weiche etwas schmerzhafte Anschwellung, die auf feuchte Umschläge wieder verschwand. Ca. 10 Tage später trat eine zwetschgengroße, ebensolche Anschwellung auf der rechten Halsseite auf, die vom Arzt am 20. und 22. 8. je einmal inzitiert wurde; es entleerte sich gelber Eiter. Vor 8 Tagen bildete sich hinter den Inzisionsstellen eine druckschmerzhafte, ca. taubeneigroße Geschwulst.

Aufnahmebefund:

Mittelkräftige, gesund aussehende Frau.
Auf der rechten Halsseite, unmittelbar unter dem Unterkieferrand, nahe dem Kinn ist eine zwetschgengroße, weiche Geschwulst mit deutlicher Fluktuation aber ohne deutlichen Druckschmerz. Ueber der Mitte des rechten M. sternocl. ist eine taubeneigroße Geschwulst; die Umgebung insbesondere medianwärts derb infiltriert. Keine Schmerzen, nur Spannungsgefühl beim Bewegen des Kopfes. Unterkieferdrüsen nicht wesentlich vergrößert.

Diagnose: Aktinomykose der rechten Halsseite.

Frühere Krankheiten: War nie ernstlich krank.

Therapie:

20. 9. Probepunktion über der stärksten Fluktuationsstelle der rechten Halsseite.

Bakt. Eiterbefund: Es finden sich Pilzgeflechte ohne Keulen, die aber als Aktinomyces anzusprechen sind.
Neben Eiter und Fettkörnchenzellen, Kolonien mit Kolbenbildung am Rand. Vielfach auch frei abgelöste Kolben.

23. 9. Hist. Befund: Entzündung, Blutung in das Gewebe, keine Drusen.

26. 9. Bestrahlung.

28. 9. Inzision (Chl-Aethylrausch) des rechten Abszesses, Ausräumung mit scharfem Löffel.

29. 9. Geringe Anschwellung des bestrahlten Feldes. Patient beschwerdefrei. Jodkali 3 × 1 Essl. tgl.

2. 10. Geringe Sekretion der Inzisionswunden. Entlassung.

Befund 1937:

Nach der Entlassung noch einige Male Bestrahlung, dann vollkommene Abheilung . Die Narben sind nur mehr wenig sichtbar. Patientin gibt an, daß sie einige Wochen vor Beginn der Schwellung Getreide probiert hätte.

Fall Nr. 4

Peter R., 59 Jahre, Müller aus dem Dorf A. 27. 11. 24.

Vorgeschichte:

Vor 2 Jahren erstmals Verhärtung in der Gegend des linken Unterkieferwinkels. Nach 1/4 Jahr taubeneigroße, sehr harte Schwellung. Unter heißen Umschlägen brach nach einiger Zeit die harte Stelle auf, aus einer kleinen Oeffnung entleerte sich immer viel krümmliger Eiter. Dieser Zustand blieb immer gleich.

Aufnahmebefund:

Mittelgroßer Mann in gutem Ernährungszustand.
Am linken Unterkieferwinkel taubeneigroße, stark gerötete Stelle, die stellenweise mit Schuppen bedeckt ist. In der Mitte eine kleine Fistelöffnung mit einem Wall schlaffer Granulation umgeben. Auf Druck entleert sich etwas Eiter.

Bakt.-Eiterbefund: Aktinomykose-Drusen.

Diagnose: Aktinomykose am linken Unterkieferwinkel.

Therapie:

29. 11. Inzision der Fistelöffnung, breite Spaltung, Jodoformgaze-Tamp.

29. 12. Inzision der von der 1. Inzision nach oben ziehenden Gegend. Entleerung von etwas krümmligem Eiter. Trockene Verbände. Jodkali 3 ×10 Tropfen (0,5 : 20).

9. 1. 25 Bestrahlung; Zustand bessert sich.

24. 1. Entlassung und Wiederbestellung zur Bestrahlung.

2./5. 6. 25 Bestrahlung; Infiltrat völlig verschwunden.

Befund 1937:

Patient vor 6 Jahren verstorben.

Fall Nr. 5

Albert R., 21 Jahre, Schriftsetzer aus dem Markt S.
2. 1. 1925.

Vorgeschichte:

Anfangs November 1924 allmählich sich sehr vergrößernde Schwellung am rechten Unterkieferwinkel. In zahnärztlicher Behandlung Extraktion der Weißheitszähne und Incision einer Zahnfleischschwellung, Entleerung von etwas Eiter. Inzwischen Bildung einer brettharten Infiltration am rechten Unterkieferwinkel, in deren Mitte bis zum 10. 12. 1924 eine ca. einmarkstückgroße, rote, sich teigig anfühlende Stelle entstand. Keine Schmerzen. Am 11. 12. 1924 in einem Krankenhaus Incision, Entleerung von etwas krümmeligem Eiter.

Aufnahmebefund:

Großer, bleicher Mann in reduziertem E. Z. und K. Z. Muskeln und Fettpolster schlecht entwickelt. Sichtbare Schleimhäute schlecht durchblutet.

Rechte, seitliche Hals- und Gesichtsgegend derb infiltriert, geschwollen und gerötet. Vor dem Ohr am unteren Rand des Unterkieferwinkels in der Retromandibulärgrube schmale Leisten mit abgehobener Epidermis, die durch einzelne Fisteln unterbrochen ist. Jodschnupfen.

Diagnose: Aktinomykose am rechten Unterkieferwinkel.

Therapie:

5. 1. Röntgen-Bestrahlung.
9. 1. Beginn mit kleinen Dosen Jodkalium.
24. 1. Incision entlang den Fistelgängen in der Retromandibulärgrube. Auskratzung der von hier ausgehenden z. T. ziemlich tief reichenden Fistelgänge.
Path. Befund: Aktinomykose.
Häufiger Verbandwechsel, Jodierung, Pellidosalbe.
5. 2. Beginn mit Arsenkur, da Patient sehr anämisch.
14. 2. Percision wegen fortschreitender Fistelung.
22. 2. Percision wiederholt.
5. 3. Bestrahlung.
9. 3. Auftreten eines neuen Infiltrats in der rechten Schläfengegend, sowie dicht oberhalb des oberen Ohransatzes.
Incision dicht über dem Ohr und oberhalb des Jochbeines. Auskratzung, Drainage zwischen den beiden Incisionswunden.

23. 3. Incisionswunde wegen neuerlicher Fistelung aus der Incisionswunde vom 9. 3.; Auskratzung von Granulationsgewebe.
Path. Befund: Aktinomykose.
6. 4. Statt Jodkalium jetzt Kali Lacticum.
Die Defekte schließen sich bei Jod und Pellidolsalbenbehandlung völlig. Infiltrat noch ziemlich derb, aber nirgends Anhaltspunkte für noch vorhandene Pilzherde. Luftweg völlig frei.
20. 5. Entlassung zur Nachbestrahlung.
12. 7. Nachbestrahlung; neue Herde nicht erkennbar.

Befund 1937:

Nach der Entlassung erfolgte keine Behandlung mehr. Die Abheilung ging normal vor sich. Bis heute keine Beschwerden mehr, auch keine Erhärtung und Narbenkontraktur.

Fall Nr. 6

August St., 21 Jahre, Landwirt aus dem Dorf D. 1. 2. 25.

Vorgeschichte:

Im Frühjahr 1923 (vor 2 Jahren) ca. haselnußgroße Schwellung an der linken Halsseite, der eine brettharte Infiltration der linken Cervicofacial-Gegend folgte. Nach 1/4 Jahr brach diese Verhärtung etwas unterhalb des linken Unterkieferwinkels auf. Im Krankenhaus wurde verschiedentlich incidiert. Entleerung von krümmligen, gelben Eiter.

Aufnahmebefund:

Mittelgroßer, junger Mann in gutem Ernährungszustand. Im linken unteren Halsdreieck eine ca. talergroße, stark gerötete Fläche, die teilweise mit Schuppen bedeckt ist. Die ganze Gegend fühlt sich hart an. In der Mitte zwei stecknadelkopfgroße Oeffnungen, aus denen auf Druck etwas Eiter quillt.

Diagnose: Aktinomykose der linken Halsseite.

Therapie:
5. 2. Bestrahlung.
7. 2. Entlassung wegen familiären Gründen.

Befund 1937:
Die Wunde näßte noch lange fort, unter Salbenverbänden langsame Besserung und Abschwellung. Eine Bestrahlung erfolgte nicht mehr. Nach der Abheilung bis heute

völlig beschwerdefrei. Patient gibt an, vor der Erkrankung Grashalme, Getreidehalme und Körner in den Mund genommen zu haben.

Fall Nr. 7

Michael K., 16 Jahre, Stationsmeisterssohn (Bauernsohn) aus dem Markt B. 15. 5. 25.

Vorgeschichte:
Seit Dezember 1924 kleine Knötchen unterhalb des rechten horizontalen Unterkieferastes; anfangs verschiebliches, später handflächengroßes, bretthartes Infiltrat.

Aufnahmebefund:

Diagnose: Aktinomykose am rechten Unterkiefer.

Therapie:

15. 5. Incision, Ausräumnug bröcklicher Massen vermischt mit weißlichem, körnigem Eiter.
Bakt. Mikr. Befund: Actinomykose-Drusen.

23. 5. Hist. Befund: Im Granulationsgewebe mehrere Actinomycose-Drusen, Lymphdrüsen außer entzündlicher Hypothrophie keine besonderen Veränderungen.
Yatren-Behandlung: 5%iges Yatren mit 1 cc beginnend, täglich morgens i. v., wird gut vertragen.

2. 6. Steigerung auf 5 cc, täglich um 1 cc zunehmend.

5. 6. 10 cc, dabei nachmittags Kopfschmerzen, Schwächegefühl, Schmerzen im linken Bein; Pause.

12. 6. Bestrahlung.
Entlassung zum Hausarzt zur Nachbehandlung mit Jodkali.
Erfolg: Infiltrat nach der Incision halb handflächengroß, ging auf Yatren um die Hälfte zurück.

Befund 1937:
Wurde noch einige Male bestrahlt, dann rasch Abheilung. Alles gut verheilt und bis heute keine Beschwerden mehr.

Fall Nr. 8

Richard W., 21 Jahre, Geschäftsgehilfe aus der Stadt E. 24. 6. 1926.

Vorgeschichte:
Mit 8 Jahren (1913) starke Schwellung am linken Unterkiefer. Extraktion einiger Zähne im linken Unterkiefer. und Incision in der Klinik. Darauf heilte die Schwellung

ab. Bis 1924 (11 Jahre lang) zeigten sich keinerlei Erscheinungen. 1924 trat erneut an derselben Stelle in gleicher Art eine Schwellung auf, die von selbst aufbrach, wobei sich grünlichgelber Eiter entleerte. Die Entzündung heilte ab. Dieser Vorgang wiederholte sich alle 4 Wochen. Weitere Extraktionen im linken Unterkiefer in der Zahnklinik brachten keine Besserung. Vor drei Tagen wieder Schwellung und Bildung einer Eiterpustel. Nachweis von Aktinomykose in der Zahnklinik. Bestrahlung.

Aufnahmebefund:
Kleiner, schmächtiger, junger Mann in mittlerem K. Z. und E. Z.
Unter dem linken Unterkiefer pflaumengroße, brettharte Infiltration mit einer 2 cm langen, an ihrem hinteren Ende fistelnden Narbe. Etwas oberhalb eine ca. 4 cm lange, nicht verschiebliche Narbe.

Diagnose: Aktinomykose unterhalb des linken Unterkiefers.

Therapie:
Da der Patient bereits zweimal bestrahlt ist, wird von einer weiteren Bestrahlung vorläufig abgesehen und nach 2 Tagen erfolgt Entlassung.
Während der Beobachtungstage Jodkali 10/200.

Befund 1937:
Patient gibt an, daß bis 1928 der Zustand sich nicht änderte. Er suchte wieder die Zahnklinik auf, wo ihm Jodkali verschrieben wurde, das er regelmäßig einnahm. Von da ab trat Besserung und vollkommene Abheilung ein. Die ausgedehnten Narben unter dem Unterkiefer sind heute völlig reizlos und es fehlt jede Entzündungserscheinung. Der Patient ist beschwerdefrei.

Fall Nr. 9

Joseph H., 33 Jahre, Sattler und Landwirt aus der Kleinstadt B. 14. 2. 27.

Vorgeschichte:
Vor 2 Jahren traten an der linken Halsseite geschwollene Drüsen auf, die von selbst aufbrachen und abheilten. In Nürnberg erfolgte eine Bestrahlung. Im März 1926 wurde der Patient wegen rechtseitiger Hydrocel in in seinem heimatlichen Krankenhaus operiert. Vor 14 Tagen trat eine ganz allmähliche Rötung und Schwellung der linken Wange auf, die zeitweise schmerzte.

Aufnahmebefund:

Mittelkräftiger Mann in mäßigem K. Z. und E. Z.
Die linke Wange ist stark gerötet, am Hals links oben einige flächenhaft ausgebreitete und z. T. eingezogene Narben von gleichfalls roter Farbe. Die Gegend über dem Jochbogen und dem Jochbein bis zum unteren Orbitarand ist ganz hart infiltriert, die Haut läßt sich kaum abheben. Der Mund kann fast nicht geöffnet werden, die Zunge weicht beim Herausstrecken nach rechts ab. Stirnrunzeln.

Diagnose: Aktinomykose der linken Wange.

Therapie:

18. 2. Tgl. 3 mal Jodkali.
26. 2. Incision. Verdacht auf Aktinomykose. Die starke Schwellung am Oberkiefer hängt nicht mit dem Knochen zusammen.
Hist. Befund: Bindegewebe mit kleinen, entzündlichen Infiltraten ohne spezifischem Charakter.
22. 3. Entlassung.

Befund 1937:

Patient war noch einige Zeit in ärztlicher Behandlung. Die Wunde heilte glatt ab. Zeitweise traten noch geringe Schmerzen auf. Seitdem keinerlei Beschwerden mehr.

Fall Nr. 10

Baptist B., 28. Jahre, Bergmann aus der Kleinstadt A. 11. 3. 1927.

Vorgeschichte:

Vor einem Jahr trat in der Mitte der Zunge am Zungengrund ein kleines, hartes Knötchen auf, das alle 8 Wochen Eiter entleerte. Da der Zustand sich nicht änderte, überwies der Arzt den Patienten in die Klinik. Der Patient selbst kann sich nicht erinnern, Gräser oder Halme in den Mund genommen zu haben.

Aufnahmebefund:

Kleiner, blasser Mann in mäßigem Ernährungszustand. Die Zunge zeigt in der Mitte, nahe dem Zungengrund, eine bohnengroße Geschwulst, die auf Druck einen Tropfen gelbliche Flüssigkeit entleerte. Geringer Druckschmerz.
Submaxilläre Drüsen deutlich verhärtet und vergrößert.

Diagnose: Aktinomykose der Zunge.

Therapie:

12. 3. Excision der Geschwulst. Tamponade, Situationsnaht. Bei peinlicher Mundpflege rasche Abheilung.
Hist. Befund: Die Muskulatur von Granulationen durchsetzt.
Von Aktinomykose nichts nachzuweisen.

17. 3. Patient wird als geheilt entlassen.

Befund 1937:

Die Wunde ist völlig abgeheilt und die Infiltration gänzlich verschwunden. Der Patient ist beschwerdefrei seitdem.

Fall Nr. 11

Anna G., 65 Jahre, Gerichtssekretärsfrau aus der Kleinstadt K. 22. 12. 1927.

Vorgeschichte:

Im Frühjahr 1927 säte sie gebeiztes Getreide. Im Sommer 1927 trat am rechten Oberkiefer in der Fossa canina ein großer, roter, druckempfindlicher Fleck auf. Anfangs November 1927 vergrößerte sich dieser Fleck zu einer starken, diffusen Schwellung, keine Schmerzen, nur Spannung, Kieferklemme. Unter warmen Kamillenumschlägen, Einpinselungen zwar Rückbildung der Schwellung, aber Erhärtung, begleitet von Ameisenlaufen, Stechen im Ohr. Da der Eckzahn (einzige Zahn im Mund) schmerzte, sollte er gezogen werden. Der Zahnarzt stellte Aktinomykose fest, sofort Ueberweisung in die Klinik.

Aufnahmebefund:

Etwas schwächliche, alte Frau in mäßigem K.Z und E.Z. Haut und Schleimhäute gering durchblutet. War immer gesund.
Hinter dem rechten Unterkieferwinkel handtellergroße, dunkelrote Schwellung, Haut nicht verschieblich. Vom Masseteransatz bis etwas unterm Jochbogen äußerst derbe, dicke Infiltration. Am vorderen Masseterrand äußerst druckempfindliche Stelle, an der im Sommer 1927 der rote Fleck war. An der Wangenschleimhaut mit dem Tumor korrespondierende Stelle polypöse Fortsätze. Gebiß sehr defekt. Am Hals und Nacken keine Lymphknoten.

Diagnose: Wangenaktinomykose.

Therapie:

26. 12. Jodkali 3 mal täglich.

27. 12. Punktation.
Bakt. Befund des Eiters: Keine Drusen.
28. 12. Hautschnitt über dem Infiltrat; Entleerung von dicklichem Eiter; Auskratzung nekrotischer Massen. Tamponade.
Path. Befund des Wangeninfiltrates: Aktinomykose-Drusen im Granulationsgewebe.
Bakt. Befund des Eiters: Aktinomykose-Drusen nicht nachweisbar.
4. 1. Bestrahlung, Jodkali.
19. 1. Wesentliche Besserung, Infiltrat ist weicher. Zur Nachbehandlung entlassen.
19. 4. Unbestimmte Schmerzen in der Nase; in der Ohrenklinik kein Befund festgestellt.

Befund 1937:
Patientin vor 1½ Jahren an Bauchfellentzündung verstorben. Nach Mitteilung der Angehörigen sollte sie noch einmal bestrahlt werden, war aber für die Reise zu schwach. Die Wange heilte trotzdem gut ab und blieb beschwerdefrei.

Fall Nr. 12

Joseph B., 56 Jahre, Holzhauerrottmeister aus der Kleinstadt W. 24. 6. 1928.

Vorgeschichte:
Vor 5 Wochen taubeneigroße Schwellung in der rechten Submentalgegend, ca. 10 Tage später dreimarkstückgroß und gerötet. Nach Bericht des Hausarztes hatten Compressen, Jod, Antipiol-Salbe etc. wenig Erfolg. Die Schwellung und Entzündung wurde langsam größer. Zur Bestrahlung und Incision in die Klinik überwiesen.

Aufnahmebefund:
Gesunder, kräftiger Mann; Zunge etwas belegt, Zähne teilweise kariös, Tonsillen nicht vergrößert.
Unter dem rechten Unterkiefer etwa hühnereigroße, oberflächlich glatte, derbe, etwas verschiebliche Geschwulst, bedeckende Haut mäßig verschieblich. In der Schildknorpelgegend eine über fünfmarkstückgroße, blaurote, etwas erhabene, derbe Schwellung mit undeutlicher Abgrenzung. Etwas Druckschmerz.

Diagnose: Aktinomykose der mittleren, vorderen Halsgegend.

Therapie:
27. 6. Incision der Fluktuationsstelle, Entleerung von etwas blutigem Eiter mit gelblichen, hirseähnlichen Körnern.

Bakt. Befund: Aktinomykose-Drusen.
Path. Befund: Die Gewebspartikelchen enthalten keine Tumorelemente, sondern zeigen nur chronisch entzündliche Bindegewebswucherungen und herdweise zellige, entzündliche Infiltration; auch Aktinomyces nicht nachweisbar.

5. 7. Bestrahlung.
7. 7. Wunde bis auf kleine oberflächlich granulierende Stelle abgeheilt.
Entlassung auf Wunsch.

Befund 1937:

Der heute noch rüstige Patient war noch 5 Wochen in ärztlicher Behandlung, in der die Wunde zuheilte. 3 Wochen später erfolgte eine Nachbestrahlung, nach der die Wunde wieder aufbrach. In Abständen von 8 Wochen erfolgten noch 2 weitere Bestrahlungen, nach denen jedesmal die Wunde von Neuem aufbrach. Nach der letzten Bestrahlung erfolgte dann endgültige Abheilung. Seitdem ist der Patient völlig beschwerdefrei geblieben. Als Rottmeister hatte er viele Marken zu kleben, die er immer mit der Zunge befeuchtete.

Fall Nr. 13

Johann G., 55 Jahre, Austrägler aus dem Markt B.
6. 6. 1929.

Vorgeschichte:
Sommer 1928 kleines Knötchen unter dem rechten Unterkiefer, das langsam größer wurde und wieder abheilte. Dieser Vorgang wiederholte sich öfter. Da ihm die Geschichte bedenklich wurde, kam er zur Klinik. Als kleiner Junge hatte er immer Mutterkorn in den Mund genommen, aber dann nicht mehr, da er gehört hatte, daß es giftig sei.

Aufnahmebefund:

Mittelgroßer, älterer Mann in mäßigem E. Z., Haut und Schleimhaut gut durchblutet. Gebiß defekt.
Unter dem rechten Kieferwinkel gänseeigroßer, derber, nicht verschieblicher und nicht druckempfindlicher Tumor. Bedeckende Haut nicht verändert, verschieblich. Am Hals und in den Schlüsselbeingruben keine tastbaren Drüsen.

Diagnose: Halsdrüsen-Aktinomykose.

Therapie:
7. 6. Tbprotein, keine Temperaturen.

14. 6. Schnitt parallel dem rechten Unterkieferrand; Exstirpation der derben, harten Drüsen, soweit erreichbar; Entleerung von etwas Eiter mit schwefelgelben Körnern. Drainage, Naht.
Bakt. Befund des Eiters: Aktinomykose-Drusen.
Path. Befund: Drüsenparenchym in Atrophierung begriffen, nirgends nekrotisch. Abszesse haben sich nicht nachweisen lassen, auch keine Aktinomykose-Drusen, ebenso nicht Tbc oder Lues.
Diagnose: Subchronische, unspezifische Entzündung der Gdl. submaxillaris. Kann aber doch Aktinomykose sein, da nach Untersuchungen von Prof. Kirch gerade durch Aktinomykose besonders häufig derartige Bilder hervorgerufen werden.
16. 6. Jodkali.
21. 6. Bestrahlung.
Entlassung in Ambulanz.

Befund 1937:
Eine weitere Behandlung erfolgte nicht. Nach der Bestrahlung heilte die Wunde rasch ab. Patient hatte eine Zeit lang noch ein pelziges Gefühl. Die Narbe ist vollkommen reizlos, die Infiltration ganz verschwunden, keinerlei Beschwerden mehr.

Fall Nr. 14

Georg W., 49 Jahre, Landwirt aus dem Dorf P. 23. 8. 31.

Vorgeschichte:
Vor ca. 3 Wochen trat am rechten Unterkieferwinkel ein kleines weiches Knötchen auf, das nicht schmerzte. Einige Zeit vorher wurde dem Patienten beim Einbringen des Kornes eine Granne vom Wind in den Mund gejagt. In den folgenden 10 Tagen vergrößerte sich dieses Knötchen und begann zu schmerzen. Der Patient machte selbst heiße Umschläge, die aber keine Besserung brachten. Vom Arzt als Aktinomykose der Klinik überwiesen.

Aufnahmebefund:
Mittelgroßer Mann in gutem Kräfte- und Ernährungszustand. Haut und Schleimhäute gut durchblutet.
An der rechten Halsseite unterhalb des Unterkieferrandes derbe Infiltration bis zur Parotisgegend; sie zeigt verschiedene Wülste und tiefe Einziehungen der Haut, die dunkelrot verfärbt ist. In der Mitte der Infiltration besteht Fluktuation und eine Fistel, aus der sich auf Druck Eiter entleert. Geringe Kieferklemme.

Diagnose: Aktinomykose der rechten Halsseite.

Therapie:

24. 8. Incision unterhalb und parallel des Unterkieferrandes. Massenhafte Eiterentleerung. Probeexcision.

Hist. Befund: Ziemlich stark eitrige Entzündung unspezifischer Art. Das subepitheliale Gewebe ist hochgradig polymorphkernig-leukocytär durchsetzt, stellenweise bis zur eitrigen Einschmelzung. Aktinomykose-Drusen nirgends nachweisbar. Für eine sonstige, spezifische Entzündung keine Anhaltspunkte.

Diagnose: Abscegierende, unspezifische, eitrige Entzündung.

Bakt. Befund des Eiters:

Makroskopisch keine drusenartige Bildungen nachweisbar.

Mikroskopisch: In mäßiger Menge Bakterien verschiedener Art. (Grampositive und gramnegative Stäbchen, grampositive Kokken in Haufen und Ketten). Grampositiv verzweigte Fäden fehlen. Kein Hinweis auf Aktinomykose.

Kultur: Nicht hämolisierende Streptokokken.

27. 8. Bestrahlung und Entlassung.

Befund 1937:

Nach Angabe der Angehörigen heilte die Wunde in 2 Wochen ohne ärztliche Hilfe glatt ab und blieb auch beschwerdefrei. Nach der 1. Woche eiterte etwas abseits der Wunde eine ungefähr ½ cm lange Granne aus der Haut aus. Der Patient ist 4 Jahre später, angeblich an einer Gehirnentzündung verstorben.

Fall Nr. 15

Johann K., 26 Jahre, Schäfer aus dem Dorf N. 20. 4. 32.

Vorgeschichte:

Im März 1931 bemerkte der Patient zum ersten Mal eine Schwellung der rechten Gesichtsseite; den Mund konnte er nicht mehr recht aufmachen. Im April sei incidiert worden. Im Juni—Juli war er hier in der Klinik zur Beobachtung und Behandlung. Eine Punktion und Untersuchung des Materials ergab keine Anhaltspunkte für Aktinomykose. Dann war es gut bis vor 14 Tagen. Seitdem ist die Backe wieder geschwollen und es besteht eine Fistel.

Aufnahmebefund:
Mittelgroßer, gesunder und kräftiger Mann.
Die rechte Gesichtshälfte ist bis zum Auge geschwollen und gerötet. Es besteht unterhalb des Jochbeines eine kleine Fistel, die wenig sezerniert. Die gleiche Stelle ist im Munde verhärtet, auch sondert die Fistel nach innen etwas Eiter ab. Patient hat die Gewohnheit oft Gräser und Halme in den Mund zu nehmen.

Diagnose: Aktinomykose der rechten Wange.

Therapie:

1. 4. Durch Schrägschnitt unterhalb des Jochbeines kommt man auf eine kleine Gewebsnekrose, welche mit dem scharfen Löffel ausgekratzt wird. Von dieser Stelle aus kommt man mit der Sonde durch einen Fistelgang, welcher in die Mundhöhle mündet. Weiter unten wird ebenfalls incidiert und eine Gewebsnekrose mit dem scharfen Löffel entfernt. Beide Incisionen werden mit Jodoformgaztamponade versehen. Salbenverbände Jodkali 4 mal tgl.

25. 4. Verbands- und Tamponwechsel.

3. 5. Nach mehrmaliger Bestrahlung wird der Patient als gebessert entlassen.

Befund 1937:

Nach der Entlassung aus der Klinik erfolgte keine weitere Behandlung mehr. Die Infiltrationen sind verschwunden und der Patient ist ganz beschwerdefrei.

Fall Nr. 16

Peter P., 55 Jahre, Landwirt u. Müller aus dem Dorfe H.
16. 9. 1932.

Vorgeschichte:

Vor 4—5 Wochen eine Verhärtung in der linken Wange, die innen und außen gleich fühlbar war. Vor 14 Tagen vermutete der Arzt schon Aktinomykose. Seit letzter Zeit Kiefersperre. Patient kann sich nicht erinnern, Getreide in den Mund genommen zu haben.

Aufnahmebefund:
Gesunder, kräftiger Mann, in gutem E. Z. und K. Z.
Harte Infiltration der linken Wangengegend. Unregelmäßige Verhärtung des Ductus Stenonius deutet die vermutliche Infektionsstelle an.

Diagnose: Aktinomykose an der linkenWange.

Therapie:

17. 9. Bestrahlung zur besseren Abweichung und Abgrenzung. Starke Reaktion mit zunehmender Einschmelzung.

22. 9. 2 Schnitte, das reichlich Eiter enthaltende Granulationsgewebe mit Messer und scharfem Löffel radikal entfernt.
Bakt. Befund des Eiters: Aktinomykosen-Drüsen.

23. 9. Keine Bildung neuer Infiltration. Alte Infiltration stark zurückgegangen. Wundverhältnisse vorzüglich. Verbandwechsel, alle 2 Tage mit Röntgensalbe.

29. 9. Entlassung an den Arzt.

Befund 1937:

Der Patient bekam noch 3 Wochen lang alle 2 Tage Roderma-Salbenverbände. Da die Wunde längere Zeit angeblich Speichel sezernierte, kam der Patient 2 mal zur Nachuntersuchung in die Klinik. Nach 7—8 Wochen heilte dann der Prozeß sehr rasch ab. Die Narbe ist nur mehr sehr wenig sichtbar, aber doch noch etwas hart. Die linke Wange ist etwas eingefallen. Patient ist wohlauf und vollständig beschwerdefrei.

Fall Nr. 17

Philipp H., 53 Jahre, Landwirt aus dem Weiler W.
18. 11. 1932.

Vorgeschichte:

Vor 4 Wochen trat über dem linken Ohr eine Schwellung auf, bei gleichzeitiger Furunkulose des Nackens, die ärztlich behandelt wurde. Seit 4 Tagen besteht eine pflaumengroße Schwellung am rechten Unterkieferwinkel.

Bericht des Arztes: In der Vorgeschichte Verletzung mit einer Getreidegarbe, progressive Spannung und Gewebsveränderung auf der rechten Gesichtsseite. Ich stelle in der Differentialdiagnose die Aktinomykose in den Vordergrund, neben einer sonstigen, flächenhaften Gewebsaffektion. Zur Bestrahlung Einweisung in die Klinik.

Aufnahmebefund:

Am unteren Rand des rechten Unterkiefers beim Angulus druckschmerzhafte, aber nicht harte Infiltration.
Diagnose Aktinomykose am rechten Unterkiefer.

Therapie:

Die Bakt. und Hist. Untersuchungen scheinbar negativ, da sich der Verdacht auf Aktinomykose nicht bestätigt. Eine Röntgenuntersuchung stellt keine Veränderungen fest.

Klinisch wird auch ein Fremdkörper oder ein altes Granulom vermutet.

22. 11. Bestrahlung und Entlassung.

Befund 1937:

Nach Angabe der Angehörigen erfolgte nach der Entlassung aus der Klinik keine Behandlung mehr. Der Prozeß soll tadellos abgeheilt sein und keinerlei Beschwerden mehr gemacht haben. Patient ist vor einem Jahr an Blinddarmentzündung verstorben.

Fall Nr. 18

Eduard F., 25 Jahre, Landwirt aus dem Dorfe Sch.
6. 6. 1933.

Vorgeschichte:

Im Dezember 1932 einige Tage schmerzlose Schluckbeschwerden, die von selbst wieder verschwanden. Vor 3 Wochen trat eine harte, schmerzhafte, sich nach vorne ausbreitende Schwellung an der linken Halsseite auf. Vor 10 Tagen erfolgte eine Incision am Hals, seitdem dauernd Eiterentleerung aus der Wunde.

Aufnahmebefund:

Gesunder, kräftiger, junger Mann.

Ueber dem Kehlkopf und etwas links kleinhandtellergroße, sehr derbe Infiltration mit relativ geringen, entzündlichen Erscheinungen. In der Mitte eine schmierige, Eiter sezernierend, tiefe Fistel, seitlich mehrere abscedierende Stellen.

Diagnose: Aktinomykose des Mundbodens.

Therapie:

7. 6. Bakt. Befund des Eiters: Der Befund ist der für Aktinomyces-Pilze charakteristische.
Bestrahlungen, Jodkali.
19. 6. Incision der abscedierenden Stellen. Tamponade.
24. 6. Entlassung zur nächsten Bestrahlung.

Befund 1936:

Nach Bericht des Hausarztes trat nach der Bestrahlung vollständige Heilung ein.

Fall Nr. 19

Georg W., 27 Jahre, Bauarbeiter aus der Kleinstadt H.
22. 9. 1933.

Vorgeschichte:

Vor 6 Jahren bemerkte der Patient am linken Unterkiefer einen kleinen Abszeß, den er auf einen schlechten Zahn zurückführte. Aerztliche und zahnärztliche Versorgung brachten keine Besserung. In seinem heimatlichen Krankenhaus wurde er bestrahlt. Der Absceß sei aber größer geworden und mehrere kleinere hätten sich gebildet, gleichzeitig trat Kiefersperre ein, die nach Aufbrechen des Abscesses besser wurde. Die Klinik suchte er wegen der bestehenden Kiefersperre auf.

Aufnahmebefund:

Mittelgroßer Mann in mäßigem Ernährungszustand.
Die linke Unterkieferpartie ist stark atrophisch, die Haut liegt teils direkt am Knochen auf. Ankylose des Kiefergelenkes, kleine Abscesse, die bis zum Schlüsselbein verstreut liegen. Geringe Entzündung. Untersuchung des Mundes wegen der bestehenden Kiefersperre nicht möglich.

Diagnose: Aktinomykose am Kieferwinkel.

Therapie:

23. 10. Rö. Untersuchung des linken Kiefergelenkes: Unregelmäßige Konturen des Tuberkulum articulare, verschmälerter Gelenkspalt, fibröse Ankylose, kein Knochenherd im Unterkiefer.
25. 9. Auskratzung zum Zwecke der hist. Untersuchung. Bakt. Befund des Eiters:
In dem blutigen Eiter sind typische Aktinomykose-Drusen nicht nachweisbar.
30. 9. Bestrahlung, die der Patient nicht ganz vertrug. Jodkali 2 mal täglich.
2. 10. Entlassung.

Befund 1937:

Nach der Entlassung aus der Klinik heilt die Wunde in 6 Wochen gut ab, nachdem sie noch etwas geeitert hatte. Im Mai 1936 erfolgte in seinem heimatlichen Krankenhaus noch einmal eine Operation wegen der Ankylose des Kiefergelenkes, jedoch ohne Erfolg. Die Wunden sind jetzt gut abgeheilt und machen keine Beschwerden mehr. An der ganzen linken Seite Narbengewebe. Die Kiefergelenksperre ist vollständig. Die Ernährung er-

folgt durch eine große Lücke im Frontzahngebiet. Der Patient ist wohl deswegen auch ständig magenkrank.

Fall Nr. 20

Johann K., 22 Jahre, landwirtschaftlicher Arbeiter aus dem Dorfe P. 3. 4. 1934.

Vorgeschichte:

Vor 3 Monaten, Mitte Januar, war leichtes Stechen im Hals fühlbar, das aber vom Patienten unbeachtet blieb. Das Stechen wurde allmählich stärker und die linke Halsseite begann anzuschwellen; warme Umschläge waren erfolglos. Mehrfache Einschnitte vom Arzt förderten reichliche Eitermengen zu Tage. Ueberweisung an die Ohrenklinik, wo Aktinomykose festgestellt wurde. Vor der Aufnahme war eine Bestrahlung in der med. Klinik erfolgt.
Der Patient, obwohl landw. Arbeiter, erinnert sich nicht, Stroh oder Gras in den Mund genommen zu haben, ebenso nicht an eine bestimmte Verletzung im Mund- oder Kieferbereich.

Aufnahmebefund:

Junger Mann im schlechten Allgemeinzustand, mit ziemlich starker Blutarmut (45 % Blutfarbstoff). Er war vorher nie ernstlich krank.
Der Kopf wird nach links schief gehalten; Drehen des Kopfes nicht möglich. Schmerzen im Bereich der Hals- und Brustwirbelsäule. An der linken Halsseite mehrere Incisionsstellen, aus denen Eiter fließt. Die Wunden sind gelblich und schmierig,das Granulationsgewebe ist glasig. Leichte Infiltration im Nacken, beim 1. und 2. Brustwirbel starker Druckschmerz. Die Rachenhinterwand ist stark gerötet, der Larynx ist frei.

Bakt. Befund des Eiters: Massenhaft Aktinomykose-Drusen.

Diagnose: Aktinomykose an der linken Halsseite.

Therapie:

13. 4. 2 mal tgl. Jodkali, später abwechselnd Arsentriferol.

17. 4. Revision der auswärts gesetzten Incisionsstellen. Entleerung von reichlich Eiter.
Histol. Befund: Unspezifische, z. T. eitrige, frische Entzündung, keine Aktinomykose-Drusen.
An der rechten Halsseite auftretende Eiterherde werden wiederholt eröffnet, das infiltrierte Gewe-

be der linken Halsseite wird breit incidiert, krankes Gewebe entfernt. Man gelangt dabei unter den Kieferwinkel an die Innenseite des Unterkiefers und hierauf bis an die Mundschleimhaut.

10. 5. Bakt. Befund: Typische Aktinomykose-Drusen. Path. Befund: Das eingesandte Material besteht aus einem kirschkerngroßen Gewebsstück von bröckeliger Konsistenz mit teilweise überziehender Haut.
Die hist. Untersuchung ergibt unter der Epidermis ein starkes, ödematös durchsetztes Gewebe, das in wechselnder Stärke leukozytär infiltriert ist. Stellenweise sind die Leukocyten zu kleinen Abszessen gehäuft. Aktinomykose-Drusen haben sich nicht nachweisen lassen, auch sonstige Zeichen einer spezifischen Entzündung konnten am eingesandten Material nicht nachgewiesen werden. An der Epidermis selbst ist stellenweise etwas Blasenbildung erkennbar und der Inhalt der Blasen besteht ebenfalls aus Ödem, das einige Leukocyten enthält. Subepithelial finden sich einige erweiterte Lymphgefäße.
Diagnose: Unspezifische, z. T. frische Entzündung.
Es erfolgen mehrere Bestrahlungen.
Bestrahlungen mit der Höhensonne.
Die stärker werdende Anämie macht mehrere Bluttransfusionen notwendig.
Jetzt ziemlich fieberhafter Verlauf.
Der Allgemeinzustand ist sehr ernst. Starke Gewichtsabnahme.

20. 6. Vorwölbung und Rötung der Rachenwand, Verdacht auf Durchbruch.
Bestrahlungen mit der Höhensonne, Röntgen-Bestrahlungen und Jodkaligaben.

5. 9. Rö. Untersuchung der Halsgegend: Einschmelzungen des 4. und 5. Halswirbels.

9. 9. Entlassung.

24. 9. Neuerliche Aufnahme.

27. 9. Blutbild.
Nach dem Blutbild zu schließen, muß eine Besserung eingetreten sein.

8. 10. Entlassung.

Befund 1937:
Der Patient ist nach einiger Zeit ohne ärztliche Betreuung an den Folgen der aktinomykotischen Prozesse daheim verstorben.

Fall Nr. 21

Jakob K., 15 Jahre, Dienstknecht aus dem Dorf F.
17. 5. 1935.

Vorgeschichte:

Vor ca. 6 Wochen trat langsam eine Schwellung an der rechten Halsseite auf. Verordnung von Einreibemittel; spätere Eröffnung mit Eiterentleerung. Schwellung wurde aber größer. Eine Verletzung nicht erinnerlich. Der Patient nimmt aber gerne Gräser und Halme in den Mund.

Aufnahmebefund:

Blasser Junge in wenig gutem E. Z.
Auf der rechten Halsseite eine blaurote, wallartige Schwellung mit einzelnen Fisteln. Geringe Fluktuation.

Diagnose: Aktinomykose der rechten Halsseite.

Therapie:

21. 5. 3 mal täglich Arsen Trifanol.
22. 5. Bestrahlung.
24. 5. Punktation der fluktuierenden Schwellung, Entleerung geringer Eitermengen.
Bakt. Befund des Eiters: Deutlich Aktinomykose-Drusen.
26. 5. Entlassung. Zur Bestrahlung wieder bestellt.
4. 7. Bestrahlung, entlassen und nach 6 Wochen wiederbestellt.

Befund 1937:

Nach der letzten Bestrahlung in der Klinik keine weitere Behandlung mehr. Die Infiltration ging bald völlig zurück. Die Narbenkontraktur ist nur gering sichtbar. Die Blässe des Patienten verging erst nach einem Jahr, heute hat er ein gesundes und kräftiges Aussehen. Sein Gebiß ist nur wenig defekt.

Fall Nr. 22

Maria H., 19 Jahre, Dienstmagd aus dem Dorfe B.
27. 4. 1935.

Vorgeschichte:

Vor 3 Monaten Entzündung und derbe Infiltration der linken Halsseite. Wiederholt breite Spaltungen konnten das Weiterschreiten des Prozesses nicht aufhalten. Im Eiter wurden Aktinomykose-Drusen nachgewiesen. Einen Monat vor Beginn der Entzündung arbeitete die Patientin beim Dreschen mit.

Aufnahmebefund:

Kleine, etwas blutarme Patientin. Im Unterkiefer beiderseits sehr defekte Mahlzähne.

Diagnose: Aktinomykose an der linken Halsseite.

Therapie:

30. 4. Extraktion der cariösen Mahlzähne im Unterkiefer. Bakt. Befund des Eiters: Reichlich Leukocyten und knäuelförmige, grampositive Fäden, die an der Peripherie radiäre Anordnung zeigen. Aktinomykose-Pilze.
3. 5. Bestrahlung, Jodkaligaben 3 mal täglich.
16. 5. Entlassung, Wiederbestellung nach 1/4 Jahr.

Befund 1937:

Patientin kam nach 1/4 Jahr zur Nachschau in die Klinik, eine Bestrahlung erfolgte jedoch nicht mehr. Bis dahin hatte sie die von der Klinik mitgegebenen Jodkalitabletten regelmäßig 3 mal täglich eingenommen. Der Prozeß heilte störungslos ab. Die 5—6 cm lange Narbe in der Schlüsselbeingrube ist vollkommen reizlos, nirgends ist eine Verhärtung spürbar. Bei Wetterumschlägen spürt die Patientin noch ein Jucken an der Narbe.

Fall Nr. 23

Hans O., 17 Jahre, landwirtschaftl. Dienstknecht aus dem Dorf W. 1. 7. 35.

Vorgeschichte:

Vor 1 1/2 Jahren trat an der linken Halsseite eine Schwellung auf, die in dem dem Patienten zuständigen Krankenhaus incidiert wird. Bis Februar, ungefähr ein Jahr lang, dann keine Beschwerden mehr. Eine brettharte Infiltration wurde damals durch Injektion von Jodkali 1 : 10 weicher, die Eiterung ging zurück. Jodkali wurde innerlich schlecht vertragen. Vor 8 Tagen bildete sich auf der rechten Seite des Halses ein Infiltrat.

Aufnahmebefund:

Junger Mann mit bleichem Aussehen; Atemnot, Kopfschmerzen, dauernd Brechreiz, Gewichtsabnahme.
Hinter dem rechten Ohr eine fluktuierende Schwellung. An der linken Halsseite einige mit Fisteln besetzte, gerötete Narben.

Diagnose: Aktinomykose der linken Halsseite und hinter dem rechten Ohr.

Therapie:

3. 7. Röntgenbefund der Halswirbelsäule: Am Knochen keine krankhaften Veränderungen.

5. 7. Bakt. Befund des Eiters: Der Befund ist für Aktinomyces Pilze beweisend.

8. 7. Liquor-Befund: Leichte mesingeale Reizung, schwerer, unspezifischer Prozeß. Keine Zellen, keine Bakterien. Kultur: Subtilisähnliche Bazillen.

12. 7. Bestrahlung der rechten Halsseite 19 Minuten.

29. 7. Bestrahlung der rechten Halsseite 11 Minuten.

30. 7. Exitus an meningitischen Folgen.

Sektions-Befund:

Abszeß an der rechten Halsseite mit brettharter Infiltratierung der Umgebung und brettharter Infiltrierung an der linken Halsseite, wohl Aktinomykose.

Abszeß im linken Hinterhauptslappen des Großhirns (Aktinomykose?) und Abflachung der Gyri des Großhirns, wohl durch kollaterales Ödem bedingt, ohne Zeichen der Entzündung an den weichen Hirnhäuten. Blutstauung im großen Kreislauf besonders deutlich in den Nieren, bei etwas langer, wohl tonogener Dilation des rechten Herzens.

Geringe Hypostase an beiden Unterlappen und etwas frischere Lungenblähung an sämtlichen Lungenrändern. Keine Bronchopneumatischen Herde. Geringer allgemeiner Marasus. Bis erbsengroße Adenome in beiden Schilddrüsenlappen.

Hauptleiden: Infiltrierung und Absceß im Hals, wohl Aktinomykose.

Todesursache: Hirnabsceß im linken Hinterlappen (Metastasen der Aktinomykose?).

Fall Nr. 24

Anna F., 56 Jahre, Schlachtmeisterswitwe aus dem Dorf T. 24. 3. 1936.

Vorgeschichte:

Seit Jahren Aktinomykose in der Gegend des rechten Unterkiefers bis zum Jochbogen. Langwierige Behandlung in einer Prager Klinik mit großen Jodkaligaben und mehrfachen Bestrahlungen beruhigten die erst stark fistelnden und entzündlichen Prozesse.

Aufnahmebefund:
Fast vollständige Kiefersperre durch stark narbige Prozesse im Bereich des rechten Masseters. Speisenaufnahme nur durch eine Zahnlücke. Geringe entzündliche Erscheinungen, geringe Absonderung einer kleinen Fistel am Unterkieferrand. Vorübergehend rasches Entstehen einer Schwellung und Entzündung der Wange.
Röntgen-Bild: Eine Knochenbeteiligung ist nicht sicher festzustellen.
Diagnose: Aktinomykose am rechten Unterkiefer. Da infolge der noch bestehenden, restlichen, entzündlichen Erscheinungen eine operative Entfernung des Kontraktes noch nicht in Frage kommt, wird der Patientin nur ein Mundsperrholz mitgegeben und sie in ihre Heimat entlassen.
Befund 1937:
Patientin war in keiner ärztlichen Behandlung mehr, da die Wunde zu fisteln aufhörte und in kurzer Zeit zuheilte. Die Kieferklemme ist nicht besser geworden. Da die Patientin zahnlos ist, machte die Anwendung des Mundsperrholzes zu große Schmerzen. Sie hat sich mit diesem Umstand abgefunden und befindet sich sonst sehr wohl.

Fall Nr. 25

Katharina H., 21 Jahre, Dienstmagd aus dem Dorf M.
8. 8. 1936.

Vorgeschichte:
Seit vier Wochen hat die Patientin Schmerzen am linken Unterkieferwinkel. Gleichzeitig trat an der linken Halsseite eine Schwellung auf, die stark schmerzte. Seitdem konnte sie auch nicht mehr laut sprechen. Die Schwellung wurde mehrere Male incidiert. Stets Entleerung von blutigem Eiter. Wegen Zunahme der Schwellung Eintritt in die Klinik.
Aufnahmebefund:
21jährige Patientin im entsprechenden Ernährungs- und Kräftezustand. Zunge etwas weißlich belegt. Tonsillen o. B., Gravidät VIII.
An der linken Halsseite unterhalb des Kieferwinkels besteht eine querverlaufende, hühnereigroße, entzündliche und gerötete Vorwölbung, die auf Druck äußerst schmerzhaft und scharf von der Umgebung abgegrenzt ist. Bei der Palpation ist deutlich Fluktuation nachweisbar.
Diagnose: Aktinomykose an der linken Halsseite.

Therapie:

10. 8. Im Chl. Äthl. Rausch Spaltung des Abszesses. Entleerung von reichlichem, grünlichgelbem, dickflüssigem Eiter. Tamponade.
Bakt. Befund des Eiters: Für Aktinomykose ergab sich weder makroskopisch noch mikroskopisch ein Anhalt.
Histol. Befund einer Probeexcision: Aktinomylitisches Granulationsgewebe.

20. 8. Neuer Abszeß, der im Chl. Äthl. Rausch gespalten wird. Entleerung von reichlichem, grünlich-gelbem Eiter. Tamponade.
Bakt. Befund des Eiters: Für Aktinomykose-Drusen ergab sich kein Anhalt.

23. 8. 3 Tage 3 mal Jodkali, wegen der bestehenden Schwangerschaft kein weiteres mehr.
Immer noch Flüsterstimme, die nach Befund der Ohrenklinik physiologisch bedingt ist.

21. 8. Hist. Befund eines zweilinsengroßen Stückes eines Halsdrüsenabszesses: Schon ältere, unspezifische z. T. noch lebhaft im Gang befindliche Entzündung.
In der Ohrenklinik kein Befund für Tbc. am Kehlkopf und auch nicht an der Lunge festgestellt. Eine Rö. Aufnahme schließt aus, daß die Eiterung vom Knochen ausgeht.

3. 9. Die Wunde heilt gut ab. Die Umgebung des Operationsschnittes ist noch gerötet und hart infiltriert. Patientin fühlt sich wohl und ist fieberfrei.

5. 9. Befund unverändert.

8. 9. Verlegung in die Frauenklinik wegen der Gravidität.

Befund 1937:

Nach der Entlassung aus der Klinik erfolgte keine weitere Behandlung mehr. Die Wunde heilte gut ab und die Infiltrationen sind völlig verschwunden. Patientin ist seitdem beschwerdefrei.

Fall Nr. 26

Franziska F., 76 Jahre, Gütlersfrau aus dem Dorf M. 20. 8. 1936.

Vorgeschichte:

Vor 3/4 Jahr, im November 35, war sie beim Dreschen. Sie spürte damals ein Knirschen im Mund. Links unten

hatte sie einen cariösen Mahlzahn mit entzündetem Zahnfleisch. Im Mai 36 trat erstmals unter dem linken Unterkiefer eine Schwellung auf, die sich vergrößerte und härter wurde; gleichzeitig trat eine Kieferklemme ein. Auf Verschlimmerung suchte sie im Juli den Arzt auf, der Salbenverbände machte und zweimal incidierte. Bei der 1. Incision wurde eine Probeexcission gemacht, die am 9. 7. keine Drusen ergab. Die 2. Incision am 4. 8. brachte reichlich Eiter, in dem massenhaft Drusen nachgewiesen wurden. Patientin kommt zur Bestrahlung in die Klinik.

Aufnahmebefund:
Alte, aber noch ziemlich rüstige und sonst gesunde Frau. An der linken Halsseite 2 handtellergroße, derbe, blaurote Infiltrationen. Circuläre Wülste mit multiplen Fisteln. Narbige Einziehungen zwischen den Wülsten.

Diagnose: Aktinomykose der linken Halsseite.

Therapie:
21. 8. Jodkali 3 mal tgl.
24. 8. Bestrahlung.
12. 9. Da keine Besserung, Incision und Auskratzung unter Evipan. Tamponade.
22. 9. Da weiterhin keine Besserung, nochmals Auskratzung und Ungentolansalbenverbände.
28. 9. Gute Wundreinigung; Besserung des Allgemeinzustandes.
6. 10. Bestrahlung und tgl. 2 mal Salbenverbände.
23. 10. Auskratzung, Verbände.
Darauf auffallend gute Wundheilung. Nur wenig Stellen, die noch eitern.
26. 10. Entlassung.
Die Wunde ist frei von Eiter und Nekroseherden, überall frische Granulationen, gute Epithelisierungstendenz, Defekt noch etwa handtellergroß. Empfehlung von Salbenverbänden an den Arzt.

Befund 1937:
Nach der Entlassung wurden vom Arzt noch fast ein halbes Jahr lang, bis April 1937, Ungentolansalbenverbände gemacht. Die Wunde heilte dann gut ab und die Schmerzen ließen nach. Heute ist die Wunde völlig geschlossen, schuppt noch und die ganze Gegend ist noch stark gerötet . Bei Wetterumschlägen hat die Patientin noch ziemliche Schmerzen, sodaß sie den Kopf kaum bewegen kann.

Fall Nr. 27

Sebastian U., 38 Jahre, Gemeindediener aus dem Dorf B.
27. 10. 1936.

Vorgeschichte:
Vor 4 Wochen trat erstmals unterhalb des linken Unterkiefers ein kleiner Knoten auf, der langsam größer wurde, ohne Beschwerden zu machen. Patient hatte die Gewohnheit, dauernd Gräser und Halme in den Mund zu haben.

Vor 3 Tagen hatte er ein Medikament zum Einnehmen verordnet bekommen. In der gleichen Nacht traten starke Schmerzen auf, die tagsüber nachließen, um in der nächsten Nacht wieder stärker zu werden.

Aufnahmebefund:
Guter Ernährungs- und Kräftezustand; Haut und Schleimhäute gut durchblutet.
Unterhalb des linken Unterkieferwinkels ist eine handbreite Verhärtung, die scheinbar im Unterhautfettgewebe sitzt und nicht druckempfindlich ist.

Diagnose: Aktinomykose am linken Unterkieferwinkel.

Therapie:
27. 10. Punktion in der Poliklinik: Entleerung von grünlichem Eiter.
Bakt. Befund des Eiters:
Der Befund beweist das Vorhandensein von Aktinomyces-Pilze.
28. 10. Incision und Auskratzung, Jodkali 3 mal tgl.
30. 10. Bestrahlung; darauf subjektiv starke Besserung.
3. 11. Bestrahlung.
4. 11. Entlassung und Wiederbestellung.
10. 11. Nachbestrahlung.

Befund 1937:
Der Prozeß ist nach der letzten Bestrahlung gut abgeheilt und hat seitdem keine Beschwerden mehr gemacht.

Fall Nr. 28

Mathilde G., 15 Jahre, Bauerstochter aus dem Dorf S.
28. 7. 1937.

Vorgeschichte:
Im Dezember 1936, vor 3/4 Jahren, trat eine Schwellung der rechten Wange ein, die vermutlich von einem cariösen Backenzahn rechts unten ausging. Im heimatlichen Kran-

kenhaus wurde incidiert, worauf sich Eiter entleert haben soll. Die Schwellung ging darauf zurück. Im Februar 37 erneut Auftreten der Schwellung. Es wurde unter dem rechten Auge incidiert. Da die Eiterung nicht zum Heilen kam, Einweisung in die Klinik.

Aufnahmebefund:

Kleines, kräftiges Mädel in gutem E. u. K. Z. Haut und Schleimhäute gut durchblutet.
Die rechte Wange ist von einer diffusen, unscharf begrenzten, unverschieblichen, harten Schwellung eingenommen, die unter dem rechten Auge und am Unterkieferrand sowie in der Gegend des 2. Molaren an der Innenseite ulceriert ist. Im seitlichen Halsdreieck ist ein fluktuierender, weicher, unverschieblicher Knoten. Alle Veränderungen sind völlig schmerzlos.

Diagnose: Aktinomykose der rechten Wange.

Therapie:

29. 7. Abnahme von Eiter aus den Fisteln zur Untersuchung auf Aktinomykose.
Bakt. Befund des Eiters: Reichlich Leukocyten, einige Erythrocyten. Bakterien, auch säurefeste Stäbchen nicht nachgewiesen. Keine Drusen, keine Pilzfäden. Kultur: steril.

30. 7. Punktion, sonst Status idem.
Bakt. Befund des Punktates:
Der Befund begründet den dringenden Verdacht, daß es sich um Aktinomykose-Pilze handelt. Kultur steril.

4. 8. Bakt. Befund eines weiteren Punktates:
Der Befund ist für Aktinomyces-Pilze beweisend.

5. 8. Verabreichung von 3 mal ein Esslöffel Jodkali tgl.

13. 8. Bestrahlung.

14. 8. Bestrahlung.

16. 8. Incision und Bestrahlung.

17. 8. Bestrahlung.

20. 8. Vorübergehende Entlassung.

31. 8. Die Patientin kommt zur Fortsetzung der Behandlung. Da sich in der äußeren rechten Backenseite deutlich Fluktuation zeigt, wird eine Incision im Chl. Ath. Rausch gemacht, Bestrahlung. Entlassung und nach 14 Tagen wieder bestellt.

2. 10. Bestrahlung und Wiederbestellung in 3 Wochen.

Fall Nr. 29

Anna F., 45 Jahre, Straßenwärtersehefrau aus dem Dorf B. 7. 10. 1937.

Vorgeschichte:

Mitte August bemerkte die Patientin unter dem linken Unterkiefer ein kleines Knötchen, das nicht schmerzte, langsam größer wurde und dann zu schmerzen begann. Ende September suchte sie den Arzt auf. Zuerst kalte Umschläge und dann warme, die aber erfolglos blieben. Am 3. 10. Incision am Unterkieferrand: Entleerung von ziemlich viel Eiter. Die bakt. Untersuchung ergab Aktinomykose; darauf Einweisung in die Klinik. Nach der Incision trat eine vollständige Kieferklemme ein.

Aufnahmebefund:

Guter Kräfte- aber schlechter Ernährungszustand. Haut und sichtbare Schleimhäute schlecht durchblutet.

In der Umgebung des linken Kieferwinkels starke, brettharte Schwellung im Ausmaß von etwa 3 × 4 cm und Rötung. Unter dem Kieferwinkel etwa 1 cm lange Incisionswunde. Der Mund kann nur einen Spalt geöffnet werden.

Diagnose: Aktinomykose der linken Halsseite.

Therapie:

8. 10. Bestrahlung. Die Schwellung vergrößerte sich, die Kieferklemme verging nicht. Wegen den großen Schmerzen Gurgeln mit Kamillentee. 3 mal Jodkali tgl.

11. 10. Borsalbenverbände bis 28. 10.

13. 10. Da Fluktuation und starke Schmerzhaftigkeit über der alten Incisionswunde, wurden in Evipan zwei kleine Stichincisionen gemacht. Es entleerte sich etwas Eiter.

15. 10. Bestrahlung.

25. 10. Temperaturanstieg. Ein fluktuierender Abszeß wird incidiert.

3. 11. Lymphotrat 1 ccm alle 3 Tage.

29. 10. Alkokolverbände, die die Patientin sehr gut verträgt und wohltuend empfindet. Die Schwellung geht darauf zurück.

11. 11. Weiter Alkoholverbände, eine Erweichung hat sich bisher nicht gezeigt.

19. 11. Immer das alte Bild. Gegen den Unterkieferwinkel haben sich einige subepidermoidale Erweichungen gebildet, die mit der Pinzette aufgemacht werden. Keine Röntgenbestrahlung, da die frische Haut noch zu jung ist.

29. 11. Unverändertes Bild, Therapie wie bisher. Erweichungen haben sich bisher nicht gebildet.
2. 12. Bestrahlung. Das bestrahlte Feld ist darauf leicht angeschwollen. Die Kieferklemme ist fast verschwunden. Die subjektiven Beschwerden sind nur mehr gering. Auf das Lymphotrat hat die Patientin gut angesprochen.
11. 12. Der Prozeß ist stark zurückgegangen und die Patientin kann auf Wunsch der Angehörigen als gebessert entlassen werden mit der Anweisung, zur Nachbestrahlung zu kommen.

Die Strahlenpilzerkrankung im cervicofacialen Gebiet geht — abgesehen von den seltenen und in unserer Klinik nicht beobachteten Fällen, in denen der Strahlenpilz direkt durch die verletzte, äußere Haut eindringt — von einer Infektion innerhalb des Mundes oder Rachens aus. Bei einigen unserer Fälle ergab sich aus den Vorgeschichten, daß cariöse Zähne oder solche mit entzündetem Zahnfleisch vor der Erkrankung im Kiefer gestanden haben und als Ursache der Schwellung angegeben wurden; so in den Fällen 5, 8, 11, 19, 26, 27. In einem Falle trat nach der Extraktion eines defekten Zahnes Heilung ein, aber nach einigen Jahren erschien an der gleichen Stelle dieselbe Schwellung wieder. Im Fall 16 ließ sich eine Verhärtung des Ductus Stenonius, der dem Krankheitsprozeß nahe lag, feststellen und ließ so einen Infektionsweg vermuten. Im Fall 10 hatte sich der Pilz in der Zunge lokalisiert und einen derben Knoten erzeugt, der sich scharf gegen das umgebende Gewebe absetzte. Er ähnelte einem Gumma oder einer echten Neubildung und schied ein ganzes Jahr lang in gewissen Abständen Sekret ab. Die Infektion durch pflanzliche Vehikel konnte nur im Fall 14 sicher beobachtet werden. Meistens ließ sich aus den vorliegenden Angaben auf keine bestimmte Art der Infektion schließen; die oft chronischen Prozesse hatten das Bild der ersten Infektion verwischt.

Der Pilz beschränkt sich, dank seiner Fähigkeit, jegliches Gewerbe zu zerstören, nicht auf die Infektions-

stelle und seine nächste Umgebung, sondern wandert im Gewebe fort, meist entlang der Muskelzüge. So erfolgt von Lokalisationen im Zahn, Zahnfleisch, in der Wange und im Mundboden ein allmähliches Uebergreifen auf das Bindegewebe des Halses. Von der hinteren Rachenwand aus kann der aktinomykotische Prozeß auch nach aufwärts zur Schädelbasis wandern (Fall 23) oder sich unter Ergreifung der Wirbelsäule an ihr entlang bis ins Mediastinum senken. (Fall 20). Eigenartigerweise werden aber nie die Lymphdrüsen befallen. Diese können anscheinend dem Pilz Widerstand leisten.

Die Strahlenpilzerkrankung im cervicofacialem Gebiet, welche beim Menschen weitaus die häufigste ist, tritt in typischen Krankheitsbildern am Hals, am Unterkiefer oder an der Wange in Erscheinung. Die ersten Formen der Erkrankung sind aber nicht immer spezifisch und lassen die Aktinomykose nicht gleich als solche erkennen. Axhausen erkennt in den Früherscheinungen der Kieferaktinomykose zwei Formen: Die erste Form entspricht dem Hautdurchbruch der chronischen Peridonititis in all ihren Erscheinungen. Es ist nicht möglich, an dem chronischen Abszeß oder der Hautfistel sofort die aktinomykotische Natur zu erkennen. Wenn aber in der Umgebung ein zweiter, chronischer Absceß auftritt, oder wenn nach richtiger Versorgung des kranken Zahnes und des chronischen Abszesses die Erkrankung nicht ausheilt oder rezidiviert, dann muß der Verdacht einer aktinomykotischen Infektion rege werden.

Die zweite Form entspricht dem akuten, subakuten oder chronischen, perimandibulären Absceß, wobei pyogene Mischinfektion die Ursache der akut entzündlichen Reaktion darstellt. Erfolgt nach der kunstgerechten Eröffnung keine Ausheilung, obwohl Anzeichen einer Sequestrierung fehlen, will die starre Infiltration nicht weichen, so ist ebenfalls der Verdacht auf aktinomykotische Infektion wohl begründet.

In beiden Fällen wird gründliche, oft wiederholte, mikroskopische Untersuchung des Eiters bzw. abgeschab-

ter Granulationen die Diagnose durch den Nachweis der Drusen sichern.

Der klinische Verlauf der Strahlenpilzerkrankung im cervicofacialen Gebiet, wie er bei unseren Fällen in der Regel zu beobachten war, ist ungefähr folgender: Es tritt anfangs eine mehr oder weniger schmerzhafte Anschwellung am Hals, am Unterkiefer oder an der Wange auf. Die Schwellung nimmt innerhalb kurzer Zeit rapide zu und läßt bald das Charakteristikum der Strahlenpilzerkrankung erkennen, das „brettharte" Infiltrat (v. Esmarch), das mit der Unterlage und der Haut in den meisten Fällen fest verbacken ist. Die betroffene Hals- oder Gesichtsregion wird unförmig aufgetrieben, die normalen Umrisse sind oft derartig verstrichen, daß die Patienten sehr entstellt aussehen. Die Haut über dem befallenen Gesicht färbt sich blaurot. Nach einiger Zeit läßt sich meist im Zentrum des Infiltrates Fluktuation nachweisen, es kommt an einer oder mehreren Stellen zu Erweichungsherden, zur Bildung von kleinen Abszessen, die meist nur erbsen- bis wallnußgroß sind und durch Konfluieren die Größe eines kleinen Apfels erreichen können. Im Bereich dieser fluktuierenden Stellen buckelt sich die Haut noch weiter vor und es erscheint auf der Höhe dieser Vorwölbung einige Zeit später eine gelbliche Verfärbung, durch die man manchmal den Eiter schon hindurchschimmern sieht. Wird nun dem Eiter nicht durch eine Incision Abfluß verschafft, so bricht er durch die stark ausgedehnte und verdünnte Haut durch. Es entleert sich hierbei eine meist nur geringe Menge gelblich, dickrahmigen Eiters oft mit kleinen Flocken, die sich bei mikroskopischer Untersuchung als Drusen herausstellen. In der Abszeßhöhle selbst finden sich fast immer glasige Granulationen, während öfters noch ein strangartiger Fortsatz nach dem Kiefer zieht, der wahrscheinlichen Eintrittspforte. Hat sich der Eiter auf diese Weise Abfluß geschaffen, so tritt eine Besserung im subjektiven Befinden des Kranken ein: die Schluckbeschwerden und die nicht selten vorkommende

Kiefersperre, sowie das Spannungsgefühl lassen nach, ja verschwinden vielleicht sogar ganz. Aber in den meisten Fällen, in denen es nicht zur Schließung der Durchbruchs- bzw. Incisionsstelle, sondern zu langwierigen Fisteleiterungen kommt, nehmen nach kurzer Zeit die subjektiven Beschwerden wieder zu, das ganze Krankheitsgeschehen: brettharte Infiltration — Abszeßbildung — evtl. Fistel wiederholt sich. Bei einer Lokalisation am Hals bilden sich bei längerem Bestehen der Krankheit parallel angeordnete, derb infiltrierte, bläulichrote Hautwülste, in denen sich dann mit Vorliebe weitere, kleinere Abscesse niederlassen. In seltenen Fällen, in denen es gar nicht erst zur Abszeßbildung kommt, ist allerdings die Infiltration so stark und ausgedehnt, daß sie direkt lebensbedrohend wird.

Neben der klinischen Beobachtung ist die histologische und bakteriologische Untersuchung ein wichtiges Hilfsmittel zur Stellung der Diagnose. Aktinomykose kann mit Sicherheit angenommen werden, wenn ein positiver Fund von Drusen im Eiter oder in den Granulationen vorliegt. Es kommt aber häufig vor, daß das klinische Bild und die Vorgeschichte mit größter Wahrscheinlichkeit auf eine Strahlenpilzerkrankung hinweisen, ohne daß histologisch und bakteriologisch Drusen nachgewiesen werden können. Bei uns waren es von 29 Fällen sechs. Erb in Königsberg macht darauf aufmerksam, daß oft erst nach Durchsicht von zahlreichen Präparaten der positive Nachweis gelingt. Er hat zahlreiche Untersuchungen angestellt und kommt zu dem Ergebnis, daß die Aktinomykose wohl häufiger ist als wir allgemein annehmen. Der Drusennachweis und somit die exakte Diagnose gelingt seiner Ansicht nach so selten, weil die Röntgenbestrahlung eine große Anzahl von Fällen heilt, bei denen wir gar keine Gelegenheit zur Drusensuche haben. Außerdem gibt es Fälle von manifester Aktinomykose, bei denen nie Drusen zu finden sind, trotz eingehender bakteriologischer und histologischer Untersuchung. Festen begründet das relativ häufige „Fehlen“ der Drusen mit der Tatsache, daß

das Vorkommen derselben nur eine Reaktionsform der Pilze auf das Gewebe ist, welche häufig nicht stattfindet.

Man kann sich also über den negativen Ausfall der mikroskopischen Untersuchung hinwegsetzen, sofern es das klinische Bild zuläßt. Erb betont deshalb, daß seiner Ansicht nach die klinische Diagnose: „Verdacht auf Aktinomykose" für die Indikationsstellung zur Therapie genügt.

Die Behandlung der Strahlenpilzerkrankung ist nicht einheitlich und hat eine wechselvolle Geschichte. Anfangs war man auf rein chirurgische Eingriffe angewiesen. Die Exstirpation der Prozesse oder Incisionen mit energischen Auskratzungen und Desinfektionen (Jodpinselungen) der chirurgisch zugänglichen Herde, auch oftmals die Kieferresektion waren die Methoden der Wahl. Es wurde aber bald beobachtet, daß die Strahlenpilzinfektion, wenigstens der cervicofacialen Form, einer Spontanheilung fähig ist, und daß die Bedingung für die Ausheilung in der Hauptsache die Einschmelzung und Entleerung des aktinomykotischen Infiltrates zu sein scheint. Schlange berichtet 1892 von 21 Fällen der Aktinomykose, bei denen in der Mehrzahl einfache Stichincisionen und Excochleationen genügten, bei Schonung der umgehenden Schwiele, welche eine Art Abkapselung darstellt, um in einigen Wochen, spätestens in einem Jahr, Ausheilung zu erzielen. Spontanheilung beobachtete er dann, wenn z. B. bei der Aktinomykose des Halses oder der Wange, die Pilze bis unter die Haut vorgedrungen waren und dann schließlich wie Fremdkörper ausgestoßen wurden.

Da einerseits die chirurgische Behandlung meist größere Defekte setzt, sogar kontraindiziert sein kann und andererseits der Körper nicht immer die nötigen Kräfte zur Spontanheilung mehr besitzt, hat man nach einem, den Körper in der Abwehr unterstützenden Mittel gesucht. Thomassen berichtete 1885 über gute therapeutische Wirkung des sehr vielseitig angewandten Jodkali bei der Strahlenpilzerkran-

kung der Tiere. Bald darauf wurde es auch, zuerst von Netter und Iterson, beim Menschen erfolgreich angewandt. Es schien so, als hätte man ein Spezifikum gegen die Aktinomykose gefunden; was sich aber nicht bestätigt hat. Nach den heutigen Erfahrungen ist eine Heilung, ausschließlich mit Jodkaligaben, nicht möglich.

Worauf die erfolgreiche therapeutische Wirkung des Jodes, welches außer als Jodkali, auch als Jodnatrium in der Injektion Lugol'scher Lösung und als kolloidales Jod gegeben wird, beruht, ist recht umstritten. Nach Lieske übt Jod und seine Verbindungen in Reinkulturen von Strahlenpilzen aus menschlichen und tierischen Aktinomykosen, sowie bei allen anderen, von ihm untersuchten, Pilzstämmen keine Giftwirkung aus; ebenso nicht auf die von ihm hervorgehobenen Begleitbakterien. Garrè, Prutz und Jurinka erkennen im Jodkali eine Förderung der Resorption der entzündlichen Infiltration, eine Beschleunigung der Erweichung, des Aufbruches der Herde und damit der Heilung. Sie lehnen die Beeinflussung der Lebensfähigkeit des Pilzes durch Jodkali ab; Hohlfelder ist wieder anderer Meinung. Nach ihm werden die Sporen der Aktinomykose-Fäden während der Jodkalidarreichung nur an ihrem Auskeimen zu Pilzfäden behindert, die Fäden selbst werden aber zerstört. Er empfiehlt deshalb, Jodkali in wöchentlichen Pausen zu verabreichen, da die in der jodkalifreien Periode angewachsenen Fädenmassen in der folgenden Jodkali-Periode dann angegriffen werden. Neuber kommt in einer neueren Arbeit zu ganz anderen Ergebnissen. Er beruft sich auf die große Resorptionsfähigkeit des Jodes, wie z. B. bei Gummata. Durch die Resorption der Granulationsmassen, glaubt er, werde dem Pilz auf die Dauer der Jodmedikation der Nährboden entzogen und er erlitte dadurch eine empfindliche Schädigung. Durch Jodkali allein sei nie Heilung, sondern nur Besserung möglich, da kaum eine völlige Resorption der Granulationsmassen erfolge. Er empfiehlt deshalb hohe Dosen lange zu geben. Von einer Resorption, d. h.

Auflösung der Granulationsmassen, darf wohl kaum gesprochen werden; vielmehr von einer Ueberführung derselben in Bindegewebe.

Pharmakologisch wird die Wirkung des Jodkali zum Teil als allgemeine Salzwirkung erklärt, zum Teil wird sie den Ionen des dissoziierten Salzes zugeschrieben. Es kann deshalb die Art der Anwendung der Jodpräparate von Bedeutung sein. So berichtet Bulling und Rullmann von einem an Lungenaktinomykose Erkrankten, bei dem die Verabreichung von Jodkali und Jodipin per os keinen Erfolg brachten, aber nach deren Inhalation bald Heilung eintrat. Im leeren Magen kann das Jodkali durch die Magensäuren aufgespalten werden und die Jodkomponente kann als Gift wirken. Bei vollem Magen wird das durch die langsamere Resorption vermieden; ebenso eine Reizung, die bei höheren Konzentrationen der Jodkali-Lösung im leeren Magen auftreten kann, indem sie dann als hypertonische Salzlösung wirkt. Die neueren Mittel, wie Jodipin, Sajodin, Jodstearin, sind deshalb Fettsäuren, die langsamer resorbiert werden. Ob sie das Jodkali ersetzen können, ist noch nicht erwiesen. Yatren, eine Jodoxychinolsulfonsäure mit 20 % Natr. bicarb., ist auch versucht worden, so auch in einem der angegebenen Fälle und zwar mit scheinbar gutem Erfolg, wenn auch die Darreichung wegen den auftretenden, subjektiven Beschwerden, abgebrochen werden mußte.

Jüngling, der eine unterstützende Wirkung des Jodes bei der Heilung nicht bestreitet, ist wegen der zweifellos schädlichen Wirkung des Jodes auf manche Patienten und der sehr hohen Preise der Jodpräparate von einer Jodmedikation zugunsten der Strahlenbehandlung völlig abgekommen. Von vielen Autoren, wie Sardemann, Bruncel, Melchior und anderen, wird dieser Standpunkt aber nicht geteilt. Jodkali hat, nach dem heutigen Stand der Therapie, eine zu gute Wirkung, um eine Behandlung damit aufzugeben. Sie wird vielmehr noch als eine wertvolle Heilmethode an-

gesehen. Im Fall 8 ist dies offensichtlich, da erst nach regelmäßigem, längeren Gebrauch von Jodkali Heilung eintrat.

Die therapeutischen Erfolge der Röntgenbestrahlung bei Geschwülsten und Entzündungen veranlaßten zuerst Bevan 1904 in Chigako und dann Iselin und Wetterer in Deutschland, sie bei der Behandlung der Aktinomykose mit zu verwenden. Die zweifellos großen Erfolge dieser Heilmethode brachten es mit sich, daß in den letzten Jahren verschiedene Autoren, besonders Jüngling behaupten, sie genüge allein, wenigstens die cervico-faciale Form der Strahlenpilzerkrankung zur Ausheilung zu bringen. Jüngling und Hohlfelder fordern die operationslose Bestrahlung der cervico-facialen Aktinomykose und halten die operative Behandlung für überflüssig. Das dürfte einen Schritt zu weit gegangen sein, denn Einschmelzungen, die nach einer Bestrahlung entstanden sind, müssen eröffnet werden; es ergibt sich das aus dem Verlauf der Strahlenbehandlung. Anfänglich tritt eine starke Vermehrung der entzündlichen Erscheinungen und eine in die Umgebung übergreifende Schwellung des Gewebes ein. Bald folgt aber eine fortschreitende Einschmelzung des von der Infektion befallenen Gewebes, die durch Incisionen eröffnet werden muß. In der Mehrzahl der Fälle beginnen dann die Infiltrationen zurückzugehen und vollständig auszuheilen. Ein Vorgang, der fast regelmäßig bei uns beobachtet werden konnte, zu dessen Unterstützung Alkohol- und Salbenverbände gute Dienste getan haben.

Wenn auch in manchen Fällen die reine Strahlenbehandlung in den Vordergrund tritt, so hat doch die Erfahrung gezeigt, daß sie in Kombination mit Jodkali noch günstiger wirkt.

Die therapeutische Wirkung der Röntgenstrahlen wird verschieden erklärt. Jüngling glaubt, daß sie eine direkte abtötende Wirkung auf die Strahlenpilze besäßen und kommt auf diese Weise zur Ablehnung aller anderen Methoden. Wetterer und Kleesat-

tel schreiben den Röntgenstrahlen in der direkten Beeinflussung des Pilzes lediglich eine geringfügige und belanglose Wachstumshemmung zu, aber keine Abtötung desselben, was ja auch bei der Tuberkulose dem Tuberkelbazillus gegenüber angenommen wird. Die heilende Wirkung erfolge durch eine Reaktion des bestrahlten Granulationsgewebes, unter deren Wirkung die Pilze zum Teil vernichtet, zum Teil abgestoßen werden. Belot (Paris) läßt nur eine Wirkung auf das Granulationsgewebe gelten. Das Gewebe wird nach ihm umgestimmt und die Infektion und Entzündung zum Schwinden gebracht, während die Erreger, ähnlich bei Lupus, nicht vernichtet werden. Es läßt sich hier an die Anregung zur Bindegewebsbildung denken, wie sie bei der Bestrahlung von Carcinomen erfolgt.

Die erfolgreiche Kombination der Strahlenbehandlung mit Jodkali erklärt sich Bevan, der während der Strahlenbehandlung die Erkrankungsherde gleichzeitig mit Jodkali durchtränkte, so, daß durch die Röntgenstrahlen aus den Verbindungen — KJ, NaJ, Lugol'scher Lösung usw. — Jod frei werde und als nascierendes Jod therapeutisch wirke. Jüngling glaubt, daß im kranken Gewebe gespeichertes Jod (Stepp, Cermak) einerseits die Absorption der Röntgenstrahlen begünstige, andererseits Sekundärstrahlung erzeuge und so die Strahlenwirkung verstärke.

Trauner sucht bei seiner Therapie die Erscheinung zu verwerten, daß bei der reinen aktinomykotischen Infektion, d. h. bei fehlender Mischinfektion, nie die Lymphdrüsen mit ergriffen werden. Es müssen also in den Drüsen Substanzen sein, die gegen den Strahlenpilz wirksam sind. Trauner behandelt deshalb seine Patienten mit Extrakten, die er aus Lymphdrüsen junger Rinder oder Pferde gewonnen hatte. Die Applikation erfolgt entweder in Umschlägen oder in subkutanen Injektionen. Er berichtet von 51 Fällen, von denen er 46 erfolgreich behandelt hatte, jedoch ohne Verzicht auf die chirurgische und Strahlentherapie. Kotany verwen-

dete bei 5, Thöne bei 3 Fällen diesen Lymphdrüsenextrakt mit gutem Erfolg, aber auch unter Mithilfe chirurgischer Eingriffe und der Röntgenstrahlen, sodaß sich der therapeutische Wert dieses Extraktes, Lymphotrat genannt, nicht genau beurteilen läßt. Im Fall 29, in dem Lymphotrat gegeben wurde, hat es gut angesprochen und zur Beschleunigung des Heilungsvorganges beigetragen.

Neuber (Debrecen) geht bei der Behandlung der Aktinomykose wieder andere Wege. Er steigert die Abwehrkräfte des Organismus gegen die Strahlenpilze durch Injektion von Vaccinen, also ein rein spezifisches Heilverfahren. Die anfänglichen Schwierigkeiten bestanden seiner Ansicht nach darin, daß die meisten an Strahlenpilz erkrankten Patienten, die in ärztliche Behandlung kommen, in ihrem Kräftezustand schon so geschwächt sind, d. h. ihr Körper vom allergischen in das anergische Stadium übergegangen ist, sodaß diese die erwünschten, allergischen Reaktionen nicht mehr geben. Eine spezifische Therapie bringt in einem solchen Zustand eher eine Verschlimmerung als eine Heilung. Es wird also notwendig, die Patienten in den allergischen Zustand zurückzubringen. Dies gelingt nach Neuber mit Goldpräparaten, die nicht nur roborierend, sondern auch therapeutisch zu wirken scheinen. Er konnte nach einigen Injektionen, die wegen der geringeren Gefahr der Toxikosen statt intravenös besser intramuskulär gesetzt werden, beobachten, daß die Infiltrationen mehr oder weniger weicher wurden, die Fistelgänge sich schlossen und die Geschwüre sich reinigten. Sie scheinen direkt auf die Granulationen zu wirken. Neuber beginnt seine Kur mit 0,01 g des Goldpräparates Solganol B und steigert diese Anfangsdosis alle 4—5 Tage, manchmal bis zu 1,0 pro die. Nach 3—4 Wochen sah er Gewichtszunahme von 2—6 kg. Die Rückkehr der spezifischen Reaktion des Körpers stellte er mit Hilfe intrakutaner, allergischer Reaktionen — ähnlich den Tuberkulosereaktionen — fest, die er mit polyvalenten Vaccinen auslöste. Die Reaktion ist nach ihm erst dann spezifisch, wenn man in

der Serie einen solchen Reaktionsgrad findet, welcher bei den Kranken ausgesprochen positiv, an der gesunden Kontrollperson ausgesprochen negativ ausfällt. Dieselbe Antigenmenge wird auch bei der Therapie verwendet, indem sie die Anfangsdosis bildet und dann gesteigert wird, je nach der Verträglichkeit, bzw. Reaktionsfähigkeit des Kranken. In einer kürzlich erschienenen Veröffentlichung in der Wiener Klinischen Wochenschrift bringt Neuber eine Reihe allein durch diese Methode geheilter Fälle. Er wendet sie jetzt in allen vorkommenden Fällen an und hat nach seinen Angaben besonders in schwersten Fällen, bei denen die bisher üblichen Methoden versagt haben, die besten Heilerfolge erzielt, wenn die Patienten nicht schon mit einem beträchtlichen Kräfteverfall in die Behandlung kamen, sodaß auch die Goldpräparate nicht mehr ansprachen. Neben Polyvaccinen verwendet er auch Autovaccine und solche von Rekonvalescenten. Er macht aber darauf aufmerksam, daß man mit der Dosierung dieser Vaccine sehr gut bekannt sein muß, da kleine Dosen unwirksam sind und große einen rapiden Verfall bringen. Die spezifische, intrakutane, allergische Reaktion benützt er auch zur Stellung der Diagnose, namentlich bei nicht oberflächlich liegenden Erkrankungsprozessen.

Wenn auch die Erfolge von Neuber nach seinen jetzigen Veröffentlichungen anscheinend sehr günstig sind, so hat seine Methode doch die Schwierigkeit, daß sie noch sehr gefährlich ist und daher kaum eine allgemeine Verbreitung finden wird.

Ein Ueberblick über die therapeutischen Methoden zeigt, daß eine für sich allein nicht ausreicht, um die Aktinomykose zur Heilung zu bringen. Wenn auch Neuber nur mit Vaccine behandelt und nach seinen Mitteilungen die besten Erfolge damit erzielt, so gilt doch als Methode der Wahl die individuelle Kombination chirurgischer Eingriffe mit Jodmedikation und Strahlenbehandlung. Diese Therapie wurde in der hiesigen

Klinik durchwegs angewendet und zwar mit gutem Erfolg.

Von den 29 Patienten, die von 1921—37 wegen Kieferaktinomykose oder der sie umgebenden Weichteile zu uns in die Klinik kamen, gehörten 20 dem männlichen und 9 dem weiblichen Geschlecht an.

Das Alter der Patienten verteilt sich folgendermaßen:

Erkrankungen

im	Alter	von	1—15	Jahren:	keiner
„	„	„	15—20	„	6
„	„	„	20—30	„	10
„	„	„	30—40	„	2
„	„	„	40—50	„	3
„	„	„	50—60	„	7
„	„	„	60—70	„	keiner
„	„	„	70—80	„	1

Es besteht also eine auffällige Mehrung der Erkrankungen im Alter von 15—30 Jahren. Die Patienten dieses Alters waren hauptsächlich Personen, die als landwirtschaftliche Arbeiter tätig waren, also am meisten mit aktinomykotischem Material in Verbindung kamen.

Die Berufe sind folgende: Selbständige Landwirte 11, landwirtschaftliche Arbeiter 9, Müller 2, Schäfer 1, Bergmann 1, Arbeiter in der Stadt 2, Holzrottmeister 1, Schriftsetzer 1. Weitaus die Mehrzahl der Patienten stammen also vom Lande.

Das Auftreten der Aktinomykose in den einzelnen Jahren ist ziemlich wechselnd. Ich berücksichtige hier den Zeitpunkt der ersten Krankheitserscheinung, da die Einlieferung in die Klinik manchmal erst spät erfolgt und so kein richtiges Bild entstehen würde.

Im Jahr	1921:	1 Fall
„	1922:	3 Fälle
„	1923:	1 Fall
„	1924:	3 Fälle
„	1925:	1 Fall
„	1926:	1 Fall
„	1927:	2 Fälle
„	1928:	2 Fälle

Im Jahr	1929:	kein Fall
„	1930:	kein Fall
„	1931:	2 Fälle
„	1932:	3 Fälle
„	1933:	1 Fall
„	1934:	2 Fälle
„	1935:	2 Fälle
„	1936:	4 Fälle
„	1937:	1 Fall.

Es kann hier vielleicht vermutet werden, daß der Pilz in gewissen Jahren bessere Lebensbedingungen findet. Um an eine Klärung dieser Frage heranzukommen, habe ich die in den betreffenden Jahren gefallenen Regenmengen in einer Kurve dargestellt und sie mit der Kurve, welche die Zahl der Erkrankungsfälle angibt, verglichen.

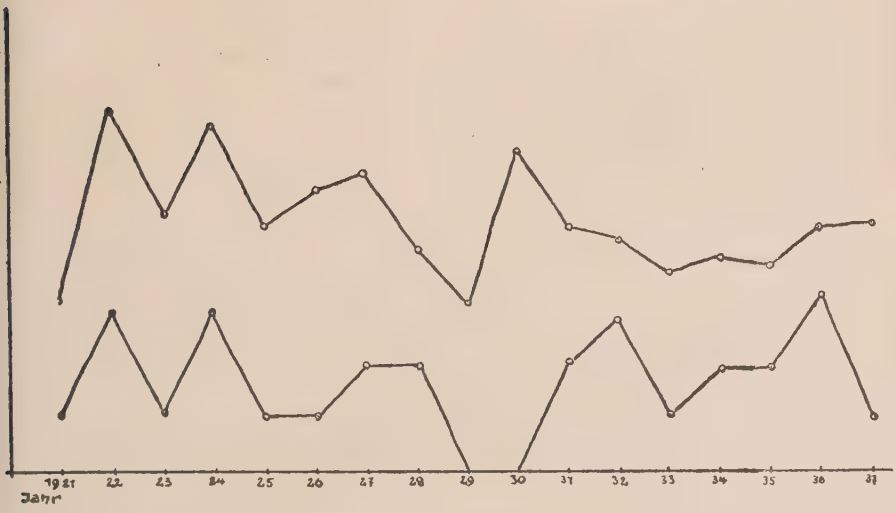

Wenn auch die Kurve der Erkrankungsfälle keinen Anspruch auf Vollständigkeit haben kann, außerdem durch deren geringe Zahl sehr grob ist und sich die Regenmengen nur auf Erlangen beziehen, so ist doch die Aehnlichkeit der beiden Kurven auffallend. Es zeigt sich, daß trockenes Wetter scheinbar für den Strahlenpilz ungünstig ist.

Die jahreszeitliche Verteilung ist auch nicht einheitlich und wechselt ziemlich stark. Eine Uebersicht gibt folgendes Bild:

(Hier auch der Zeitpunkt der ersten Krankheitsmerkmale).

Im Monat	Januar	3 Fälle
„	Februar	1 Fall
„	März	5 Fälle
„	April	1 Fall
„	Mai	3 Fälle
„	Juni	kein Fall
„	Juli	6 Fälle
„	August	3 Fälle
„	September	1 Fall
„	Oktober	1 Fall
„	November	1 Fall
„	Dezember	3 Fälle

Da diese Daten auf den Angaben der Patienten beruhen, so sind sie nicht sicher und es läßt sich nur bedingt ein Rückschluß ziehen. Doch deuten diese Zahlen schon die Häufiigkeit nach der Ernte und nach dem Dreschen an, wo die Gefahr der Infektion durch Grannen am meisten besteht.

Ich habe nun auf einer Skizze die örtliche Verteilung, der in unserer Klinik eingelieferten Aktinomykosen eingezeichnet. Es ergibt sich, daß sich von einer Häufung in einer bestimmten Gegend des Einzugsbereiches der Klinik wohl kaum sprechen läßt. Die meisten Fälle stammen selbstverständlich aus Mittelfranken, was die Nähe der Klinik ausmacht. Es sind im ganzen Bereich eine Reihe größerer Krankenhäuser, in denen, wie ich erfahren habe, Aktinomykosen, wenigstens die leichteren Fälle, behandelt werden.

Die Kreise, welche die Erkrankungsfälle in der Skizze darstellen, enthalten die Jahreszahl der Erkrankung. Es läßt sich hier beobachten, daß benachbarte Fälle nie gleichzeitig in einem Jahr auftreten.

Eine Häufung in einer Gegend unseres Landstriches kann also nicht beobachtet werden. Es ist aber bekannt, daß in Norddeutschland die Aktinomykose viel häufiger

vorkommt, als bei uns. Ich habe nun durch einige Vergleiche versucht, mir diese Tatsache zu erklären.

In unserer Klinik ist der Jahresdurchschnitt für 15 Jahre rund 2 Fälle. Die Universitätsklinik in Greifswald berichtet dagegen von durchschnittlich über 10 Fällen im Jahr des gleichen Zeitabschnittes. Genau wie bei uns in Bayern ist auch in Pommern die Aktinomykose fast durchwegs eine Erkrankung der Landbevölkerung. Nach statistischen Angaben beträgt nun die Beteiligung der Land- und Forstwirtschaft in Pommern 38 %, während in Nordbayern nur 32 % errechnet werden. Andererseits hat Pommern nur zu 23 % Industrie und Handel, während Nordbayern über 35 % erreicht. Man erkennt also hier schon einen Hinweis.

Berücksichtigt man ferner die erkrankte Landbevölkerung nach ihrem sozialen Verhältnis, so sind es bei uns zum großen Teil solche Personen, die in einem Arbeitsverhältnis stehen, aber auch die als selbständige Landwirte angegebenen, stammen aus sehr kleinen Verhältnissen. Die Strahlenpilzerkrankung scheint sich auf die ärmeren Volksschichten des Landes zu beschränken, denen eine Hygiene des Mundes wenig bekannt ist. Vergleicht man nun die sozialen Verhältnisse von Pommern und Bayern, so werden bei uns 24 % Selbständige und 35 % Arbeiter (aller Berufe!) angegeben, in Pommern dagegen nur 17 % Selbständige, aber dafür über 44 % Arbeiter. Es läßt sich aus diesen Feststellungen leicht errechnen, daß in Pommern die Berufsschichte, die meist von der Aktinomykose befallen wird, viel größer ist, als in unserer Gegend.

Aus den Angaben der Greifswalder Klinik ist allerdings nicht ersichtlich, wie groß ihr Einzugsgebiet ist, wahrscheinlich aber größer als das unserer Klinik, sodaß der Unterschied in der Prozentzahl, berechnet auf das gleichgroße Gebiet, nicht solches Ausmaß hat.

Nach diesen Feststellungen glaube ich nicht, daß der Strahlenpilz in Norddeutschland etwa bessere Lebens-

bedingungen findet oder daß er pathogener ist, als in unserer Gegend.

Ueber die Inkubationszeit konnten keinerlei bestimmte Angaben gemacht werden. Eine Dienstmagd hatte einige Wochen vorher auf dem Felde Getreidekörner zum Probieren in den Mund genommen. Eine Frau hatte 3 Monate vor Erscheinung des entzündlichen Knötchens, mit dem die Erkrankung begann, Getreide gesät. Eine andere Frau bemerkte 6 Monate vor ihrer Erkrankung, daß sie beim Dreschen Körner in den Mund bekommen hatte. In allen anderen Fällen war Aehnliches überhaupt nicht zu erfahren.

Die Dauer der Erkrankung war sehr verschieden, da sie von mehreren Faktoren abhing; die Art und der Ort der Infektion, die körperliche Verfassung des Erkrankten, nicht zuletzt der Zeitpunkt, in dem die Krankheitsprozesse in Angriff genommen wurden und unter welchen therapeutischen Maßnahmen.

Was den Heilungsverlauf betrifft, so ergaben die Nachuntersuchungen und Nachfragen folgendes Bild:

Von den 29 cervico-facialen Erkrankungen heilte bei 25 die aktinomykotische Infektion vollständig aus; 2 werden erfolgreich nachbehandelt. In verschiedenen Fällen konnte in der Klinik die Heilung nur eingeleitet werden; Nachbestrahlungen, häusliche Salbenverbände, auch einige Male weitere Jodmedikation machten sie aber bald vollständig. Niemals konnte ich Recidive beobachten, wenn auch die Prozesse sehr chronisch waren. Die öfter vor der Behandlung bestandene Kieferklemme hat, ausgenommen in 2 Fällen, keinerlei Folgen hinterlassen. Bei diesen, vorher schon in anderer Behandlung gewesenen Patienten, löste sich die vollkommene Kiefersperre, mit der sie in die Klinik kamen, allerdings nicht mehr. Sie haben sich mit diesem Zustand abgefunden. Die Ausheilung der erkrankten Partien war in den übrigen Fällen so vollständig, daß kaum noch Narbenkontrakturen bemerkbar waren und die Patienten sich stets beschwerdefrei fühlten.

Nur 2 Patienten konnten nicht geheilt werden. Die aktinomykotischen Prozesse waren hier am Tage der Einlieferung in die Klinik schon so ausgedehnt, und der Kräfteverfall war schon so fortgeschritten, daß alle Mühe vergebens blieb. Der eine Patient verstarb in der Klinik an Metastasen im Gehirn, der andere zu Hause, nachdem Einschmelzungen an der Halswirbelsäule aufgetreten waren.

Nach diesen Feststellungen kann mit gutem Recht gesagt werden, daß bei rechtzeitiger Stellung der Diagnose und rechtzeitigem Beginn der Therapie die Prognose der Strahlenpilzerkrankung im cervico-facialem Gebiet als sehr günstig zu betrachten ist.

Es ist dabei erwünscht, daß der Praktiker, sobald er die Diagnose auf Aktinomykose stellt oder nur einen Verdacht auf eine solche hat, den Erkrankten klinischer Behandlung zuführt.

Zusammenfassung:

1. Der Strahlenpilz stellt eine Organismengruppe für sich dar, die zwischen den Bakterien und den Pilzen steht, mehr aber den Bakterien gleicht.
2. Der Strahlenpilz findet seine Eintrittspforte hauptsächlich in der Mund- und Rachenhöhle und dringt wahrscheinlich durch Pilz besetzte pflanzliche Fremdkörper in den menschlichen Organismus ein.
3. Eine Uebertragbarkeit von Mensch zu Mensch oder von Tier zu Tier darf nicht angenommen werden.
4. Für eine Feststellung der Inkubationszeit fehlen jegliche Anhaltspunkte.
5. Die Aktinomykose beschränkt sich fast nur auf die Landbevölkerung.
6. Eine örtliche Häufung im Einzugsbereich der Klinik konnte ich nicht feststellen.
7. Das häufigere Auftreten der Aktinomykose in Norddeutschland, namentlich in Pommern, schreibe ich dem größeren Prozentsatz an landwirtschaftlichen

Arbeitern zu, die den überwiegenden Teil der Aktinomykose-Kranken stellen.

8. Der Strahlenpilz scheint bei feuchter Witterung bessere Lebensbedingungen zu finden als bei trockener.
9. Die Prognose des cervico-facialen Gebietes ist als durchaus günstig zu betrachten, wenn rechtzeitig die Diagnose gestellt wird. Es können sogar Spontanheilungen vorkommen, wenn die Drusen als Fremdkörper abgestoßen werden.
10. Die Therapie hat schon einzusetzen, wenn der Verdacht auf Aktinomykose besteht, unabhängig von einem positiven Drusenbefund.
11. Ein Allheilmittel für die Behandlung der Aktinomykose gibt es noch nicht.
12. Die Behandlung hat in einer sinngemäßen Kombination von chirurgischer-, Jod- und Strahlentherapie zu bestehen.
13. Nachuntersuchungen und Nachfragen ergaben, daß sich diese Therapie an unserer Klinik vollauf bewährt hat. Von den 29 cervico-facialen Formen konnten 25 geheilt werden. 2 Patienten sind auf dem Wege der Heilung, während bei 2 weiteren Patienten die aktinomykotischen Prozesse schon so ausgedehnt waren, daß nicht mehr geholfen werden konnte und Exitus eintrat; im Fall 23 durch Metastasen im Gehirn.

— — — —

Zum Schluß möchte ich nicht versäumen, Herrn Oberarzt Dr. Zschau für die Anregung zu dieser Arbeit und die freundliche Unterstützung meinen verbindlichsten Dank auszusprechen.

Literatur.

Axhausen, Actinomykose der Kiefer. Neue Deutsche Klinik, Bd. 10.

de Bary, Vergleichende Morphologie der Pilze, Myocyten und Bakterien. 1884.

Bertha, Über einige bemerkenswerte Fälle von Actinomykose. Wiener Med. Wchschr. 1888. Nr. 35.

Bevan, Actinomycosis. Ann. of. surg. 1905.

Bollinger, Über eine neue Pilzkrankheit beim Rinde. Zbl. f. med. Wissensch. 1877. Nr. 27.

Borst, Pathologische Histologie. München 1933.

Bostroem, Untersuchungen über die Actinomykose des Menschen. Ziegler's Beitr. z. path. Anat. Bd. 9. 1890.

Bulling und Rullmann, Ein Fall von Lungenactinomykose. Berl. klin. Wchschr. 1907. Nr. 42.

Erb, Weitere Untersuchungen zur Actinomykose in der Kiefergegend. Zbl. f. Chir. 1931.

Festen, Streptotrichose und Actinomykose. Zbl. f. chir. 1933.

Guleke, Actinomykose. In Klemperer's: Neue Deutsche Klinik. Bd. I.

Garrè, Borchard, Lehrbuch der Chirurgie. 1928.

Hohlfelder, Die Röntgentherapie auf dem Gebiete der Chirurgie.

Israel und Wolff, Zur Actinomykosefrage. Virchow Archiv 151.

Jahrbuch der Statistik des Deutschen Reiches. 1936.

Jüngling, Zur Röntgenbehandlung der Actinomykose. Brun's Beitr. z. klin. Chir. 118.

Kleesattel, Zur Frage der Röntgenempfindlichkeit des Strahlenpilzes. Strahlentherapie Bd. 17. 1924.

Knieß, Actinomykose, Ihre Klinik, Behandlung und Unfallbegutachtung auf Grund der Beobachtung an 159 Fällen der Greifswalder Chirurgischen Klinik. Dissert. 1934. Greifswald.

Lieske, Morphologie und Biologie der Strahlenpilze. 1921.

Moosbrugger, Über die Actinomykose des Menschen. Brun's Beitr. z. Chir. 1886.

Melchior, Klinische Erfahrungen über kombinierte Jod-Röntgentherapie der cervicofacial Actinomykose. Berl. klin. Wchschr. 1916.

E. Müller, Über Infektion mit Actinomykose durch Holzsplitter. Beitr. z. Chir. Bd. 3, 1888.

E. Neuber, Beiträge zur Immunbiologie der Actinomykose mit besonderer Berücksichtigung der Immuntherapie. Wiener kl. Wchschr. 1932, Nr. 12.

— Neuere Ergebnisse der Actinomykoseforschung. Dtsch. Z. f. Chir. Bd. 244, 1935.

— Neuere Untersuchungen und Beobachtungen in Bezug auf Diagnose und Behandlung der Actinomykose. Wiener kl. Wchschr. 1938, Nr. 1 und 2.

Niederschlagsmessungen der Bienenzuchtanstalt Erlangen 1921—37.

Noesske, Die Strahlenpilzerkrankung des Menschen. Dtsch. Ch. Lf. 10a.

— Über die Bedeutung des Traumas für die Entwicklung actinomykotischer Prozesse. Med. Klinik. 1910.

Ostertag, Handbuch der tierärztlichen Chirurgie und Geburtshilfe 1915.

Ponfik, Die Actinomykose des Menschen. Berlin 1882.

Poulson, Lehrbuch der Pharmakologie. Leipzig 1930.

Ruckert, Über die Strahlenpilzerkrankung des Menschen unter besonderer Berücksichtigung d. traumat. u. metastasierenden Formen. Dissert. Jena 1936.

Sardeemann, Über die Behandlung der Actinomykose mit Röntgenstrahlen. Brun's Beitrag z. kl. Chir. Bd. 90, 1914.

Schlange, Zur Prognose der Actinomykose. Archiv. f. kl. Chir. 1892.

Simon, Über Brustwandaktinomykose. Der Chirurg. 1934, Heft 10, S. 386.

Thöne, Die Actinomykose der Kiefer und ihre Behandlung mit Lymphdrüsenextrakt nach Prof. Trauner, Graz. Z. f. Stomat. 1934. Nr. 13.

Trauner, Ausbau der Therapie der Actinomykose. Zbl. f. Chir. Bd. 57. 1930.

— Therapie der Actinomykose mit Lymphdrüsenextrakt. Z. f. Stomat. 1931.

Wetterer, Handbuch der Röntgen- und Radiumtherapie. 1922.

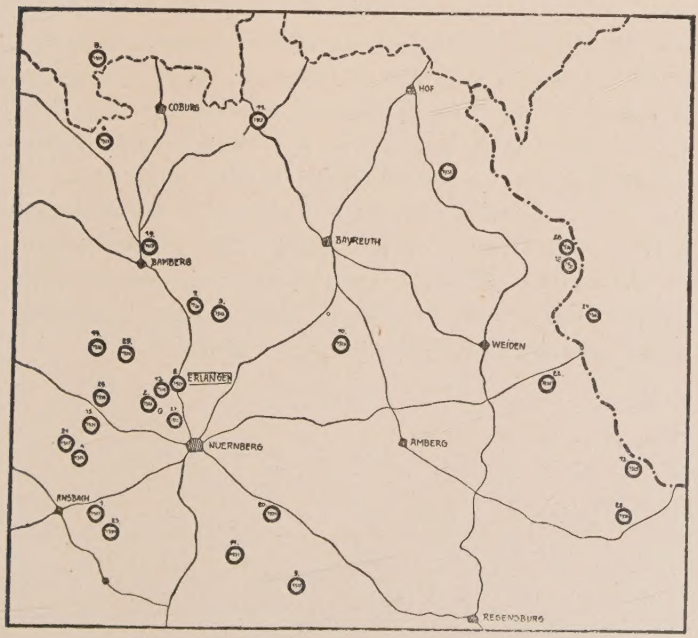

Lebenslauf.

Ich, Heinrich Krapf, wurde am 11. Juni 1910 als Sohn des Ingenieurs Carl Krapf in Weiden Opf. geboren. Nach vierjähriger Schulzeit an der Volksschule in Weiden besuchte ich die Realschule in Weiden, dann die Oberrealschule in Regensburg, an der ich am 21. März 1929 das Reifezeugnis erwarb. Nach einem halben Jahr praktischer Tätigkeit in keramischen Fabriken begann ich im W. S. 1929 an der Technischen Hochschule in München das Studium der Chemie, dem ich bis zum S. S. 1931 oblag. Im W. S. 1931 entschloß ich mich aber zum Studium der Zahnheilkunde. Meine vorklinischen Semester verbrachte ich in München und bestand dort im Sommer 1933 die zahnärztliche Vorprüfung. Während meiner klinischen Semester war ich in Erlangen und in München. Das zahnärztliche Staatsexamen bestand ich am 13. Mai 1935 in München. Nach einer militärischen Übung von 16 Wochen war ich bis Juni 1936 als Assistent tätig und nahm in dieser Zeit an einem zweimonatlichen Schulungslager in Jüterbog teil. Im Juni 1936 übernahm ich eine Praxis, die ich aber aus persönlichen Gründen Ende Januar 1937 wieder aufgab. Bis November 1937 war ich mit einer 6 wöchentlichen Unterbrechung zur Ableistung einer weiteren militärischen Übung wieder als Assistent tätig.